

ĐIỀU TRỊ DỊ DẠNG ĐỘNG TĨNH MẠCH THẬN BẨM SINH BẰNG CÁN THIỆP NỘI MẠCH

Transarterial embolization in management of congenital renal arteriovenous malformation

Lê Thanh Dũng, Đào Xuân Hải*, Vũ Hoài Linh*,
Nguyễn Duy Hùng*, Dư Đức Thiện*, Nguyễn Duy Huệ**

SUMMARY

Objective: To evaluate the safety and efficacy of transarterial embolization (TAE) in management of congenital renal arteriovenous malformation (AVM).

Patients and Methods: Between December 2007 and June 2015, 11 patients with congenital renal AVM treated with TAE was investigated for clinical presentation, imagine features, treatment methods and complications in Viet Duc hospital.

Results: 11 patients (9 women/2 men) with 10/11 gross hematuria, 5/11 flank pain and 1/11 hypertension underwent 11 sessions of treatment, TAE was performed with histoacryl + lipiodol in 7 patients, micro-coils in 3 patients, absolute alcohol and histoacryl in 1 patient. Technical and clinical success were obtained in all patients. There was only 1 patient with fever, renal function was normal in all patient pre - embolization and post - embolization.

Conclusion: TAE treatment was safe and effective, it should be recommended as the first choice to treat congenital renal AVM.

Key word: renal arteriovenous malformation, embolization.

**Khoa chẩn đoán hình ảnh,
Bệnh viện Việt Đức*

I. ĐẶT VẤN ĐỀ

Dị dạng động tĩnh mạch (AVM) thậm là sự thông thương bất thường giữa động mạch và tĩnh mạch mà không qua giởng mao mạch [1][2][3]. Sự kết thông thương bất thường này có thể là một hoặc nhiều động mạch với một hoặc nhiều tĩnh mạch dẫn lưu. AVM thậm là tổn thương hiếm gặp chiếm 0.04%, tỷ lệ này có xu hướng tăng lên nhờ sự phát triển của các phương pháp chẩn đoán hình ảnh gồm siêu âm, chụp cắt lớp vi tính đa dãy, cộng hưởng từ và chụp mạch, trong đó chụp mạch được coi là tiêu chuẩn vàng chẩn đoán dị dạng động tĩnh mạch thậm [1][2][4]. Điều trị AVM thậm có hai phương pháp phẫu thuật hoặc nút mạch [1][5][6]. Phẫu thuật là phương pháp điều can thiệp nặng nề có thể phải cắt thậm bán phần hay toàn bộ [1][7][8][5]. Nút mạch là phương pháp điều trị ít xâm lấn, ít biến chứng và bảo tồn tối đa nhu mô thậm lành [5][9] ngày càng được áp dụng rộng rãi. Do đó chúng tôi tiến hành nghiên cứu “Điều trị dị dạng động tĩnh mạch thậm bẩm sinh bằng can thiệp nội mạch” với mục đích đánh giá an toàn và hiệu quả của phương pháp này.

II. ĐỐI TƯỢNG VÀ PHƯƠNG PHÁP NGHIÊN CỨU

2.1. Đối tượng nghiên cứu

11 bệnh nhân được chẩn đoán dị dạng động tĩnh mạch thậm bẩm sinh và được can thiệp nút mạch trong thời gian từ 12/2007 đến 6/2015 tại Bệnh viện Việt Đức.

2.2. Phương pháp nghiên cứu

Thiết kế nghiên cứu: Nghiên cứu theo phương pháp mô tả cắt ngang.

III. KẾT QUẢ NGHIÊN CỨU

3.1. Đặc điểm của chung nhóm nghiên cứu

Bảng 1. Đặc điểm của nhóm nghiên cứu

STT	Giới	Tuổi	Lâm sàng				Truyền máu	Chẩn đoán xác định		
			Đái máu	Tăng huyết áp	Đau lưng	Suy tim		Siêu âm	CLVT	Chụp mạch
1	Nữ	64	+	-	+	-	-	+/-	+	+
2	Nữ	55	+	-	+	-	-	-	+/-	+
3	Nữ	63	+	-	-	-	-	+/-	+/-	+
4	Nam	70	+	-	-	-	-	-	+	+

Phương tiện nghiên cứu:

- Máy siêu âm Doppler Logic 500 (GE), máy chụp cắt lớp vi tính 2 dãy (Seimens) và 64 dãy (GE).

- Máy chụp mạch số hóa xóa nền của Speed Heart (Shimazu) và máy chụp mạch số hóa sô nền Phillip một bình diện.

- Dụng cụ nút mạch: ống thông 5F (cobra, sidewinder - Terumo), dây dẫn ái nước 0.035” và các vi ống thông 2.7F (progreat-Terumo).

- Vật liệu nút mạch: vật liệu nút mạch vĩnh viễn: cuộn kim loại (coils), keo histoacryl, cồn tuyệt đối.

2.3. Các bước tiến hành

Bệnh nhân được chụp mạch động mạch chủ bụng và động mạch thậm hai bên bằng ống thông 5F (Pigtail-Terumo) để đánh giá tình trạng động mạch chủ bụng, số lượng động mạch thậm và vị trí AVM. Sau đó chụp động mạch thậm chọn lọc xác định số cuống mạch nuôi, tốc độ dòng chảy động mạch và tĩnh mạch dẫn lưu. Tiến hành luồn chọn lọc các nhánh mạch tổn thương bằng ống thông 2.7F. Chụp kiểm tra lại sau nút đánh giá ổ dị dạng được tắc hoàn toàn chưa.

2.4. Chỉ số nghiên cứu

- Tuổi, giới.
- Lâm sàng, chức năng thậm trước nút và sau nút.
- Phương tiện chẩn đoán.
- Vị trí ổ dị dạng, số lượng cuống mạch nuôi, vật liệu nút mạch, kết quả nút tắc.

STT	Giới	Tuổi	Lâm sàng				Truyền máu	Chẩn đoán xác định		
			Đái máu	Tăng huyết áp	Đau lưng	Suy tim		Siêu âm	CLVT	Chụp mạch
5	Nữ	55	+	-	-	-	-	-	+	+
6	Nữ	20	-	+	-	-	-	+	+	+
7	Nữ	31	+	-	-	-	+	+	+	+
8	Nữ	39	+	-	-	-	+	+/-	-	+
9	Nam	19	+	-	+	-	+	+	+	+
10	Nữ	48	+	-	+	-	-	+	+	+
11	Nữ	39	+	-	+	-	-	+	+	+

- 11 bệnh nhân dị dạng động tĩnh mạch (9 nữ, 2 nam), tuổi trung bình 45 (19-70 tuổi).

- 10/11 đái máu (2/10 bệnh nhân tiền sử đái máu nhiều năm), 5/11 đau thắt lưng, 1/11 tăng huyết áp (180/90 mmHg), 3/11 bệnh nhân phải truyền máu.

- Tất cả bệnh nhân được làm siêu âm và CLVT: siêu âm phát hiện 5/11 bệnh nhân, CLVT phát hiện 8/11 bệnh nhân có ổ dị dạng.

3.2. Đặc điểm can thiệp nội mạch

- Số cuống mạch: 3/11 bệnh nhân có 1 cuống, 5/11 bệnh nhân có 2 cuống, 1/11 bệnh nhân có 3 cuống, 2/11 bệnh nhân có trên 3 cuống.

- 11 lần nút mạch cho 11 bệnh nhân: 7/11 bệnh nhân nút bằng histoacryl + lipiodol, 3/11 bệnh nhân nút bằng coils, 1/11 nút bằng histoacryl + lipiodol và cồn tuyệt đối.

- Kết quả: 11/11 bệnh nhân nút tắc hoàn toàn ổ dị dạng.

Bảng 2. Đặc điểm can thiệp nội mạch và theo dõi sau điều trị

STT	Vị trí ổ dị dạng		Số lượng cuống mạch nuôi	Vật liệu nút mạch			Tắc ổ dị dạng		Thời gian nằm viện	Hội chứng sau nút mạch
	Phải	Trái		Histo acryl	Cồn tuyệt đối	Coils	Hoàn toàn	Không hoàn toàn		
1	-	+	2	+	-	-	+	-	4	-
2	-	+	3	+	-	-	+	-	6	-
3	+	-	2	+	-	-	+	-	4	+
4	-	+	1	+	-	-	+	-	3	-
5	+	-	>3	-	-	+	+	-	4	-
6	-	+	1	-	-	+	+	-	7	+
7	+	-	2	+	-	-	+	-	7	-
8	-	+	1	+	-	-	+	-	4	-
9	+	-	>3	+	-	-	+	-	5	+
10	+	-	2	-	-	+	+	-	6	+
11	-	+	2	+	+	-	+	-	6	-

3.3. Theo dõi sau điều trị

Thời gian nằm viện trung bình 5 ngày (3-10 ngày). Tất cả các triệu chứng đái máu, đau thắt lưng, tăng huyết áp đều không còn lúc ra viện, chức năng thận bình thường sau can thiệp. Hội chứng sau nút mạch: có 1/11 bệnh nhân bị sốt, 3/11 bệnh nhân đau thắt lưng, 0/11 bệnh nhân nôn và buồn nôn.

IV. BÀN LUẬN

4.1. Đặc điểm của nhóm nghiên cứu

Dị dạng thông động tĩnh mạch thận chiếm tỷ lệ nhỏ (0.04% - 200 ca được báo cáo cho đến nay), nữ nhiều hơn nam (3:1) [1][4][6]. Triệu chứng lâm sàng có thể gặp đái máu (75% trường hợp), đau thắt lưng, tăng huyết áp, suy tim [1][10][11]. Đái máu thường xảy ra do sự vỡ các mạch máu bị loạn sản vào hệ thống đường bài xuất, có thể đe dọa tính mạng khi mất máu nhiều. Mức độ nặng của đái máu không tương ứng với kích thước tổn thương, thậm chí những AVM nhỏ có thể gây nên mất máu nhiều nếu nó khu trú ở gần hệ thống đài bể thận [1]. Đau thắt lưng do kết quả của cục máu đông tắc nghẽn trong đường bài xuất, hậu quả của đái máu [1][8]. Tăng huyết áp do tăng cường máu đến ổ dị dạng, giảm tưới máu ở ngoại vi gây tăng tiết renin [10]. Giai đoạn muộn hơn bệnh nhân có thể đến với triệu chứng suy tim phải do tăng cường lưu lượng máu về tim phải thường gặp ở những bệnh nhân có dị dạng thông động tĩnh mạch bẩm sinh có luồng thông lớn, thông ở nhiều vị trí [1][8][12]. Trong nghiên cứu của chúng tôi đái máu chiếm đa số 10/11 bệnh nhân, trong đó 02 bệnh nhân đái máu nhiều năm không rõ nguyên nhân, 01 bệnh nhân tăng huyết áp 4 năm không rõ nguyên nhân. Điều này chứng tỏ các triệu chứng lâm sàng này không đặc hiệu cho AVM thận và khiến bệnh nhân điều trị muộn [4].

4.2. Chẩn đoán hình ảnh

Chẩn đoán hình ảnh đóng vai trò quan trọng phát hiện dị dạng động tĩnh mạch thận. Siêu âm là phương tiện ban đầu được lựa chọn, dấu hiệu trực tiếp là hình ảnh ổ dị dạng với dòng rối trong ổ dị dạng, dấu hiệu gián tiếp là máu cục trong đài bể thận và giãn đài bể thận [1][8]. Cắt lớp vi tính (CLVT) đa dãy đầu dò có thể chẩn đoán được hình ảnh ổ dị dạng: tĩnh mạch thận

và tĩnh mạch chủ dưới giãn và hiện hình sớm do luồng thông trực tiếp từ động mạch sang tĩnh mạch không qua các mao mạch [13]. Tuy nhiên, dị dạng động tĩnh mạch nhỏ khó được phát hiện trên siêu âm và CLVT. Chụp mạch số hóa xóa nền đánh giá chính xác được ổ dị dạng, số lượng động mạch cấp máu, tĩnh mạch dẫn lưu trở về, tình trạng nhu mô thận [1][8].

Trong số những bệnh nhân của chúng tôi có 03 bệnh nhân không phát hiện được trên CLVT do các bệnh nhân này đều được chụp trên máy CLVT 2 dãy hạn chế đánh giá tình trạng mạch máu và tất cả được khẳng định chẩn đoán dựa vào chụp mạch máu số hóa xóa nền.

4.3. Đặc điểm điều trị bằng can thiệp nội mạch

Điều trị nội mạch là phương pháp ít xâm lấn, ngày càng được sử dụng rộng rãi có hiệu quả cho phép loại bỏ được ổ dị dạng và bảo tồn tối đa nhu mô thận lành [1].

Vật liệu sử dụng đối với AVM thận là vật liệu gây tắc mạch vĩnh viễn như: keo sinh học, coils, còn tuyệt đối, bóng tắc mạch. Lựa chọn vật liệu phụ thuộc vào kích thước, vị trí của mạch máu bị tổn thương cũng như lưu lượng của dòng chảy qua tổn thương và kinh nghiệm của người làm [8].

- *Keo sinh học*: loại keo sinh học hay được sử dụng nhất là NBCA (N-butyl-cyano-acrylates: Histoacryl, B Braun). Keo histoacryl là chất nút mạch dạng lỏng có khả năng vào sâu được trong ổ dị dạng. Keo Histoacryl được trộn với lipiodol theo các tỷ lệ khác nhau phụ thuộc vào lưu lượng của động mạch cấp máu vào ổ dị dạng, với các ổ dị dạng có lưu lượng của nhánh động mạch cấp máu lớn thường theo tỉ lệ 1:1 đến 1:3. Đối với các AVM có lưu lượng lớn một số tác giả sử dụng bóng đặt trong động mạch hoặc tĩnh mạch để giảm lưu lượng qua tổn thương [1][5].

- *Còn tuyệt đối*: nút mạch sử dụng dung dịch kết hợp giữa còn tuyệt đối và Lipiodol, với liều lượng còn tối đa là 0,4ml/ kg cân nặng. Còn gây hoại tử quanh mạch, tổn thương nội mạc, co thắt động mạch, lắng cặn hồng cầu => tắc nghẽn mạch máu ổ dị dạng [14]. Tuy nhiên còn có thể làm độc trực tiếp với sự dẫn truyền của tim hoặc co thắt động mạch phổi, gây khó thở và đau đầu. Để tránh những phản ứng thì cần nên được

tiêm chậm ở tốc độ 0,2 ml/s, do đó chỉ áp dụng với các ổ dị dạng nhỏ hoặc điều trị phối hợp với các chất nút mạch khác [1].

- *Các cuộn kim loại (coils)*: bản chất các cuộn kim loại trơ, các cuộn kim loại này thường được đính kèm với các sợi xơ làm tăng khả năng gây tắc mạch do tăng khả năng kết dính tiểu cầu, thường được sử dụng để làm tắc cuống mạch hoặc giảm lưu lượng động mạch cấp máu vào ổ dị dạng để phối hợp điều trị với các loại vật liệu nút mạch dạng lỏng khác. [15]. Kích thước của cuộn kim loại được lựa chọn phù hợp với kích thước của cuống mạch cấp máu cho ổ dị dạng. Trong nhóm nghiên cứu của chúng tôi có 3 trường hợp đã được nút mạch bằng coil khi ổ dị dạng có một cuống mạch duy nhất cấp máu.

Các vật liệu trên có thể sử dụng đơn thuần hoặc kết hợp với nhau đem lại hiệu quả đáng kể. Trong nghiên cứu của chúng tôi 11 lần nút cho 11 bệnh nhân, 7/11 bệnh nhân được nút bằng hỗn hợp histoacryl và lipiodol; 1/11 bệnh nhân được nút bằng cồn tuyệt đối với ổ dị dạng nhỏ, ổ dị dạng lớn nút bằng hỗn hợp histoacryl và lipiodol; 3/11 bệnh nhân được nút bằng coils đơn thuần. Kết quả 11/11 bệnh nhân nút tắc hoàn toàn. Các bệnh nhân này đều hết triệu chứng lâm sàng đái máu hay tăng huyết áp sau nút mạch. Theo nghiên cứu của Zhang tiến hành nút mạch ở 6 bệnh nhân đái máu do AVM mạch thận với 2 bệnh nhân được nút bằng coils, 4 bệnh nhân được nút bằng histoacryl cho kết quả tất cả các ổ dị dạng được nút tắc hoàn toàn, không có bệnh nhân nào đái máu tái phát trong thời gian theo dõi trung bình 22 tháng [2]. Hay trong nghiên cứu của Murata 12 bệnh nhân dị dạng động tĩnh mạch được điều trị bằng can thiệp nội mạch thì chỉ có 2 bệnh nhân đái máu tái phát phải nút lại lần hai sau 14 tháng và 44 tháng nút lần thứ nhất, coils đơn thuần hiệu quả kém hơn so với keo sinh học dùng đơn thuần hoặc coil kết hợp với keo hay vật liệu khác, đặc biệt với các trường hợp ổ dị dạng có nhiều cuống động mạch cấp máu [5]. Nghiên cứu của Nassiri đối với 12 bệnh nhân dị dạng thông động tĩnh mạch sử dụng nhiều loại vật liệu nút mạch khác nhau cho hiệu quả thành công 100% [4].

Một trong những biến chứng nặng nhất liên quan đến sử dụng vật liệu nút mạch lỏng là di chuyển không mong muốn của vật liệu nút mạch vào các nhánh động

mạch không tổn thương gây hậu quả nhồi máu thận. Tiêm nhanh cồn hoặc histoacryl làm tăng nguy cơ trào ngược bởi tăng sức cản mạch máu trong vùng điều trị, vì vậy cần tiêm chậm và theo dõi dưới màn tăng sáng để tránh trào ngược [1][5].

Vấn đề kiểm soát dòng chảy: đối với các AVM có lưu lượng dòng chảy lớn cần kiểm soát được lưu lượng của động mạch cấp máu và tĩnh mạch thận dẫn lưu trở về, để đảm bảo an toàn khi nút mạch với các ổ dị dạng có lưu lượng lớn, một số tác giả đề nghị sử dụng bóng tắc mạch tạm thời ở động mạch hoặc tĩnh mạch khi tiến hành nút mạch [1][5]. Trong nhóm nghiên cứu của chúng tôi không có trường hợp nào sử dụng bóng vì các ổ dị dạng thường có lưu lượng không quá lớn.

4.4. Theo dõi sau điều trị can thiệp

Hội chứng sau nút mạch thường xảy ra tức thời ngay sau can thiệp do phần nhu mô thận bị thiếu máu, các triệu chứng thường là buồn nôn, nôn, sốt, đau bụng; mức độ đau tỉ lệ thuận với phần nhu mô thận bị thiếu máu sau can thiệp. Các triệu chứng thường mất đi sau can thiệp 24h - 48h [8].

Trong nghiên cứu của chúng tôi chỉ có một bệnh nhân bị sốt sau nút mạch được điều trị Solumedrol và hết sau 72h, 3/11 bệnh nhân đau thắt lưng sau 1 ngày nút mạch thì hết. Các biến chứng và tác dụng không mong muốn sau nút mạch bao gồm tăng huyết áp, suy thận, đái máu, viêm thận hoặc áp xe thận không quan sát thấy trường hợp nào trong nghiên cứu của chúng tôi.

Nghiên cứu của Satoru Mutara thực hiện trên 12 bệnh nhân, cũng cho thấy không có bệnh nhân nào bị hội chứng sau nút mạch và chức năng thận của các bệnh nhân đều bình thường [5]. Nghiên cứu của Nassiri cũng cho thấy không có biến chứng đáng kể nào sau nút mạch, phần nhu mô lành mất < 25%, không ảnh hưởng đến chức năng thận, không có tái phát sau nút [4].

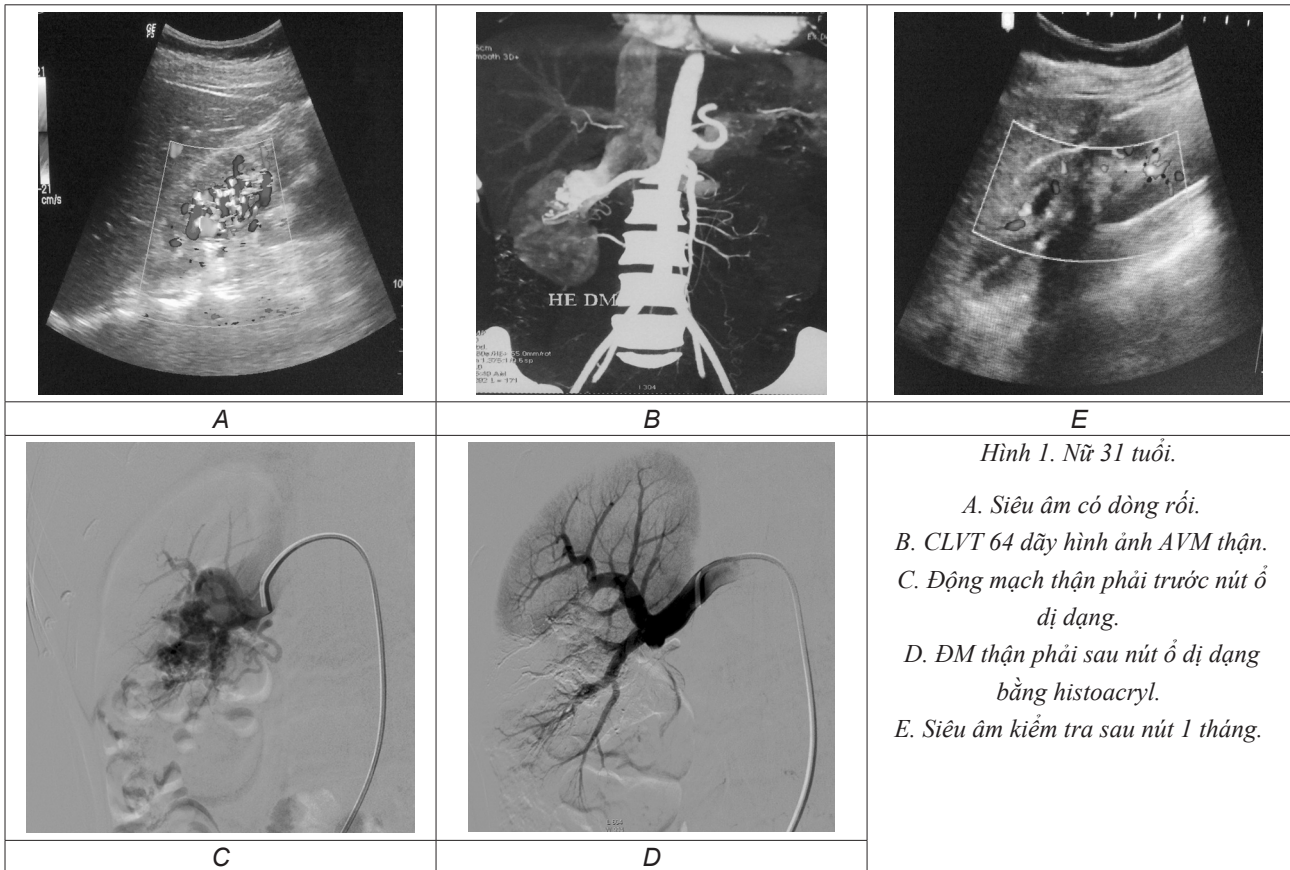
V. KẾT LUẬN

Điều trị can thiệp nội mạch là phương pháp an toàn và hiệu quả trong điều trị dị dạng động tĩnh mạch thận bẩm sinh, giảm thời gian nằm viện và bảo tồn tối đa nhu mô thận lành.

BỆNH ÁN MINH HỌA

Trường hợp thứ nhất: Bệnh nhân AVM thận phải nút bằng hỗn hợp histoacryl + lipiodol.

Trường hợp thứ hai: Bệnh nhân AVM thận trái được nút bằng coils.



TÀI LIỆU THAM KHẢO

- Hatzidakis, Rossi, et al. (2014), Management of renal arteriovenous malformations: A pictorial review, *Insights Imaging*, số 5(4), tr. 523-30.
- Zhang, Jiang, et al. (2013), The role of transarterial embolization in the management of hematuria secondary to congenital renal arteriovenous malformations, *Urol Int*, số 91(3), tr. 285-90.
- Tarkington, Matsumoto, et al. (1991), Spectrum of renal vascular malformation, *Urology*, số 38(4), tr. 297-300.
- Nassiri, Dudi, et al. (2013), Transarterial treatment of congenital renal arteriovenous fistulas, *J Vasc Surg*, số 58(5), tr. 1310-5.
- Murata, Onozawa, et al. (2014), Endovascular embolization strategy for renal arteriovenous malformations, *Acta Radiol*, số 55(1), tr. 71-7.
- Cho và Stanley (1978), Non-neoplastic congenital and acquired renal arteriovenous malformations and fistulas, *Radiology*, số 129(2), tr. 333-43.
- Vasavada, Manion, et al. (1995), Renal arteriovenous malformations masquerading as renal cell carcinoma, *Urology*, số 46(5), tr. 716-21.
- Lê Thanh Dũng, Ngô Lê Lâm và Nguyễn Duy Huè (2008), Điều trị thông động tĩnh mạch thận bằng phương pháp điều trị can thiệp nội mạch nhân 3 trường hợp, *Tạp chí Y học Việt Nam*, số 349, tr. 5 - 9.

9. Poh, Tan, et al. (2013), *The use of n-butyl-2 cyanoacrylate as an embolic agent in the minimally invasive treatment of renal arteriovenous malformations*, *Ann Acad Med Singapore*, số 42(4), tr. 207-9.

10. Thayaparan, Amer, et al. (2014), *Complete renal artery embolization in a comorbid patient with an arteriovenous malformation*, *Case Rep Urol*, số 2014, tr. 856059.

11. Carrafiello, Lagana, et al. (2011), *Gross hematuria caused by a congenital intrarenal arteriovenous malformation: a case report*, *J Med Case Rep*, số 5, tr. 510.

12. Tarif, Mitwalli, et al. (2002), *Congenital renal arteriovenous malformation presenting as severe hypertension*, *Nephrol Dial Transplant*, số 17(2), tr. 291-4.

13. Horton và Fishman (1999), *Images in clinical urology. Arteriovenous fistula of the kidney: imaging with three-dimensional computed tomography angiography*, *Urology*, số 53(3), tr. 621-3.

14. Yakes, Haas, et al. (1989), *Symptomatic vascular malformations: ethanol embolotherapy*, *Radiology*, số 170(3 Pt 2), tr. 1059-66.

15. Golzarian và J.A.H.T., (2006), *Vascular embolotherapy Vol. 1*, Springer, Berlin [etc.].

TÓM TẮT

Mục tiêu: Đánh giá tính an toàn và hiệu quả điều trị dị dạng mạch thận bẩm sinh (AVM) bằng can thiệp nội mạch.

Đối tượng và phương pháp nghiên cứu: Từ tháng 12/2007 đến tháng 6/2015, 11 bệnh nhân có AVM thận bẩm sinh được điều trị nút mạch tại Bệnh viện Việt Đức được nghiên cứu với triệu chứng lâm sàng, đặc điểm hình ảnh, cách thức điều trị và biến chứng.

Kết quả: 11 bệnh nhân (9 nữ/2 nam) có 10/11 đái máu, 5/11 đau thắt lưng, 1/11 tăng huyết áp; tiến hành nút mạch 11 lần, 7 bệnh nhân nút bằng histocryl + lipiodol, 3 bệnh nhân nút bằng coils, 1 bệnh nhân nút bằng cồn tuyệt đối và histoacryl. Thành công về kỹ thuật và lâm sàng thấy ở tất cả bệnh nhân, 1 bệnh nhân bị sốt, chức năng thận bình thường trước và sau nút.

Kết luận: Can thiệp nội mạch là phương pháp an toàn và hiệu quả trong điều trị dị dạng mạch thận bẩm sinh.

Từ khóa: Thông động tĩnh mạch thận, nút mạch.

Người liên hệ: Lê Thanh Dũng, Email: drdung74@yahoo.com

Ngày nhận bài: 20.7.2015

Ngày được đăng: 2.8.2015