



CHẨN ĐOÁN THOÁT VỊ BỊT TRƯỚC MỔ

Preoperative diagnosis of obturator hernia

Bùi Quang Huynh, Phạm Hoàng Hà*, Nguyễn Đức Thao**

SUMMARY

The obturator hernia is a very rare type of hernia which usually presents in thin, elderly women with poor clinical signs. The preoperative diagnosis is typically difficult, with non-specific signs and symptoms which result in a delay in the diagnosis. Delayed diagnosis is a cause of increased mortality due to ruptured gangrenous bowel. We report two cases of incarcerated obturator hernia presented with a history of intestinal obstruction and the hernia was diagnosed preoperatively by computed tomography.

Keywords: obturator hernia; diagnosis, computed tomography scan.

I. ĐẶT VẤN ĐỀ

Thoát vị bịt là bệnh lí hiếm gặp, chiếm khoảng 0,05% đến 1,4% tất cả các loại thoát vị nói chung và chiếm 0,4% các nguyên nhân gây tắc ruột [5]. Thoát vị bịt gặp nhiều hơn ở bên phải [60%] do bên trái có đại tràng sigma chẵn lỗ bịt, tuy nhiên thoát vị bịt 2 bên xảy ra ở khoảng 6% các trường hợp [5]. Nội dung bao thoát vị có thể là ruột non, đại tràng, mạc nối lớn, vòi trứng, ruột thừa nhưng hay gặp nhất là hồi tràng [1], [6]. Nguyên nhân thoát vị bịt được cho là sự lỏng lẻo của sàn chậu đi kèm với tuổi cao, giảm lượng mỡ của cơ thể (làm rộng lỗ bịt) và tăng áp lực ổ bụng (tình trạng táo bón kéo dài, bệnh phổi tắc nghẽn mạn tính, cổ trướng...) [9]. Do vậy thoát vị bịt hay gặp ở phụ nữ lớn tuổi, gầy, đẻ nhiều lần và thường phối hợp với các bệnh lí khác. Chẩn đoán thoát vị bịt trước mổ rất khó khăn do các triệu chứng không đặc hiệu, thường chỉ được phát hiện trong khi mổ bụng do tắc ruột cơ học hoặc do viêm phúc mạc [2]. Đây là nguyên nhân chính dẫn đến chậm trễ trong điều trị phẫu thuật, làm tăng tỷ lệ tử vong và biến chứng sau mổ nhất là ở người già có kèm theo bệnh tim mạch và hô hấp. Chẩn đoán khó trước mổ, tỉ lệ biến chứng

và tử vong trong và sau mổ cao làm cho thoát vị bịt vẫn là thách thức cho hầu hết các phẫu thuật viên [4].

Với sự phát triển của các phương pháp chẩn đoán hình ảnh, thoát vị bịt hiện nay có thể chẩn đoán được trước mổ nhờ những hình ảnh đặc hiệu trên phim chụp cắt lớp vi tính với độ nhạy lên tới 90% [7]. Liệu điều này có góp phần cải thiện lượng của bệnh hay không vẫn là vấn đề đang được bàn cãi [2]. Nhân hai trường hợp thoát vị bịt chẩn đoán được trước mổ trong cấp cứu, chúng tôi muốn tìm hiểu kĩ hơn về đặc điểm lâm sàng, chẩn đoán hình ảnh, và ý nghĩa của việc chẩn đoán sớm trước mổ đối với tiên lượng bệnh nhân.

II. GIỚI THIỆU BỆNH ÁN

Bệnh án số 1:

Bệnh nhân Nguyễn Thị C, nữ, 83 tuổi, nghề nghiệp làm ruộng, ở Tam Đồng, Mê Linh, Vĩnh Phúc, vào viện ngày 09/02/2015. Bệnh nhân có tiền sử mổ tắc ruột cách 8 năm, không có giấy tờ mổ cũ, xuất hiện đau bụng quanh rốn cách 7 ngày, đau tăng dần rồi lan ra khắp bụng, kèm theo bí trung, đại tiện. Bệnh nhân đến khám tại bệnh viện đa khoa Phúc Yên, điều trị nội khoa 1 ngày không đỡ,

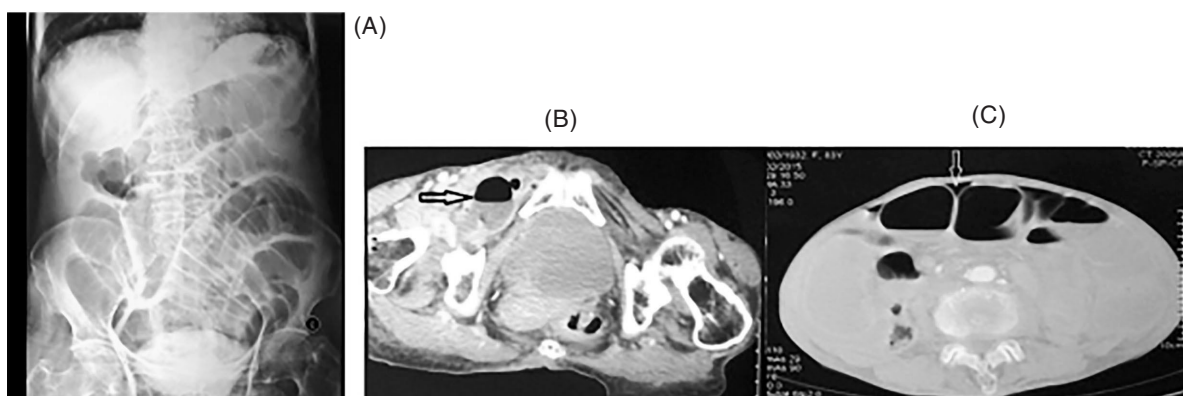
* Trung tâm GDHA Bệnh viện Hữu nghị Việt - Đức

chuyển bệnh viện Việt Đức với chẩn đoán tắc ruột sau mổ. Khám lúc vào: thể trạng gầy, suy kiệt; mạch 100 lần/ phút, Huyết áp 100/70 mm Hg, hội chứng nhiễm trùng rõ, sốt 38°5. Khám bụng thấy sẹo mổ cũ đường trắng giữa dưới rốn, bụng trướng nhiều, ấn đau khắp bụng, có cảm ứng phúc mạc. Khám vùng bẹn bìu thấy mặt trước trong đùi phải có khối ranh giới không rõ, mật độ mềm ấn đau, kích thước 5 x 6 cm. Xét nghiệm: Bạch cầu 2.8G/l, Natri: 132mmol/l, Kali: 3.2mmol/l, Albumin: 24g/l, chức năng thận trong giới hạn bình thường.

Bệnh nhân được chụp X quang bụng không chuẩn bị thấy hình ảnh giãn nhiều quai ruột non, không có liềm hơi dưới cơ hoành. Siêu âm ổ bụng: giãn các quai ruột non, đường kính trung bình 46 mm, dịch tự do ổ bụng. Chụp cắt lớp vi tính ổ bụng: các quai ruột non giãn, quai lớn nhất 48 mm, hình ảnh

ruột non chui qua lỗ bịt bên phải xuống vùng trước trong đùi, có dịch và khí tự do ổ bụng.

Bệnh nhân được mổ cấp cứu ngày 10/02/2015 với chẩn đoán: Viêm phúc mạc do thoát vị bịt bên phải nghẹt gây hoại tử ruột. Mổ bụng đường trắng giữa dưới rốn thấy ổ bụng có nhiều dịch đục và giả mạc, bờ tự do hồi tràng thoát vị qua lỗ bịt bên phải kiểu Richter đã hoại tử, đoạn ruột phía trên giãn, phía dưới xẹp. Khối áp xe mặt trước đùi phải chứa dịch phân thối. Phương pháp phẫu thuật: cắt đoạn hồi tràng, nối bên - bên, lau rửa dẫn lưu ổ bụng, khâu lỗ bịt, rạch mở rộng, để hở ổ áp xe đùi phải. Sau mổ bệnh nhân chuyển về phòng hồi tỉnh, thở máy, dùng phối hợp 2 thuốc vận mạch liều cao, gia đình bệnh nhân xin về ngày 13/10/2015 trong tình trạng sốc nhiễm trùng nặng. Kết quả cấy vịnh sinh dịch ổ bụng: có vi khuẩn E.coli, Proteus mirabilis.



Hình 1: (A) Phim chụp XQ bụng không chuẩn bị: giãn các quai ruột non. (B) Phim CLVT ổ bụng: Hình ảnh ruột, với khí và dịch trong lòng chui vào trong lỗ bịt phải (mũi tên đen). (C) Hình ảnh khí tự do ổ bụng trên phim CLVT (mũi tên vàng)

Bệnh án số 2:

BN Nguyễn Thị Đ, nữ, 92 tuổi, nghề nghiệp làm ruộng, địa chỉ ở thị trấn Vân Đình, Ứng Hòa, Hà Nội, vào viện ngày 01/11/2014. Bệnh nhân có tiền sử khỏe mạnh, đẻ thường 7 lần, xuất hiện đau bụng hạ vị cách 3 ngày: đau âm ỉ, có lúc trội lên thành cơn, kèm theo buồn nôn và nôn, bí trung đại tiện. Khám lúc vào viện: thể trạng gầy, mạch 76 lần/phút, huyết

áp 110/60 mmHg, không sốt, bụng trướng hơi, ấn đau tức vùng hạ vị, không có phản ứng thành bụng, nghe có tăng nhu động ruột. Thăm trực tràng thấy có phân vàng, không sờ thấy u. Xét nghiệm: bạch cầu 13,8 G/l, Natri: 129mmol/l, Clo 93mmol/l, Albumin 36, chức năng thận trong giới hạn bình thường.

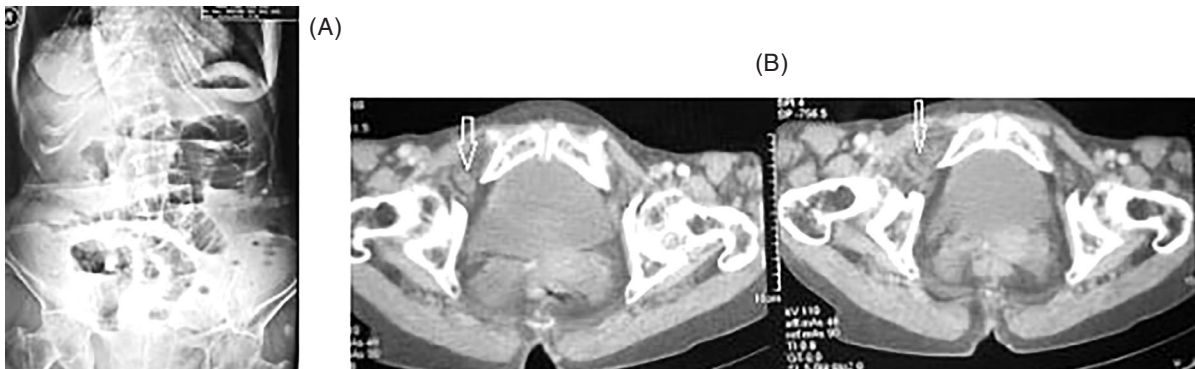Bệnh nhân được chụp x quang bụng không chuẩn bị thấy hình ảnh mức nước hơi giữa bụng, giãn

1 số quai ruột non. Siêu âm ổ bụng thấy hình ảnh giãn kèm tăng nhu động một số quai ruột non. Chụp cắt lớp vi tính ổ bụng: hình ảnh giãn các quai ruột non, lỗ bịt phải có hình ảnh cấu trúc hình ống đường kính 11mm liên tiếp cấu trúc hình ống trong ổ bụng, thâm nhiễm xung quanh.

Bệnh nhân được mổ cấp cứu ngày 01/11/2014 với chẩn đoán: Tắc ruột non do thoát vị bịt phải. Mở bụng đường trắng giữa dưới rốn thấy ổ bụng có ít

dịch tiết, ruột non giãn to từ góc Treitz đến đoạn giữa hỗng - hồi tràng, nguyên nhân tắc là do một quai hỗng tràng chui vào lỗ bịt phải kiểu Richter, quai ruột tím, hoại tử nhưng chưa thủng. Lỗ bịt bên trái có phúc mạc thoát vị sâu vào trong ống bịt. Cách thức phẫu thuật: Cắt đoạn ruột hoại tử, nối bên - bên, khâu phục hồi lỗ bịt cả 2 bên bằng chỉ prolene 2/0 mũi rời.

Diễn biến sau mổ thuận lợi, bệnh nhân trung tiện ngày thứ 2 sau mổ, và ra viện ngày thứ 12 sau mổ trong tình trạng ổn định.



Hình 2: (A) Phim XQ bụng không chuẩn bị: hình ảnh mức nước - hơi ruột non. (B) Phim CT bụng: hình ảnh cấu trúc hình ống nghi ngờ ruột ở lỗ bịt phải (mũi tên vàng)

III. BÀN LUẬN

Thoát vị bịt được Arnaudde Ronsil mô tả lần đầu vào năm 1724, và được điều trị thành công lần đầu vào năm 1851 bởi Henry Obre [1]. Thoát vị bịt là bệnh hiếm gặp, mỗi phẫu thuật viên thường chỉ gặp 1 - 2 trường hợp trong sự nghiệp của mình [6]. Thoát vị bịt thường gặp ở những phụ nữ lớn tuổi, gầy, do nữ giới có khung chậu rộng hơn, ống bịt lớn hơn và có tiền sử sinh đẻ nhiều lần. Sự gầy mòn thường dẫn đến mất lớp mô đệm trước phúc mạc phủ lên ống bịt làm tăng nguy cơ thoát vị bịt. Chẩn đoán thoát vị bịt trước mổ gặp nhiều khó khăn, thường chỉ chẩn đoán được khi mở bụng thăm dò do các biến chứng của bệnh như tắc ruột, viêm phúc mạc... hơn 90% bệnh nhân thoát vị bịt được phát hiện qua biểu hiện của tắc ruột [5]. Tuy nhiên theo y văn, thoát vị bịt cũng có các dấu hiệu đặc trưng do thần kinh bịt bị chèn ép bởi khối

thoát vị như dấu hiệu Howship Romberg (gặp trong 15 - 20% các trường hợp): đau dọc theo thần kinh bịt, lan theo mặt trong đùi tới gối, đau tăng lên khi dạng và xoay ngoài đùi, dấu hiệu này có thể nhầm lẫn với các biểu hiện đau xương khớp ở người già; dấu hiệu Hannington - Kiff: đặc trưng bởi mất phản xạ cơ khếp; dấu hiệu một vùng thâm mờ ở tam giác đùi, dưới dây chằng bẹn gặp khi đoạn ruột thoát vị hoại tử [3], [5].

Cả hai bệnh nhân của chúng tôi đều là phụ nữ, già [83 và 92 tuổi] thể trạng gầy, suy kiệt, trong đó bệnh nhân thứ hai có tiền sử đẻ 7 lần. Bệnh cảnh lâm sàng nổi bật là hội chứng viêm phúc mạc (bệnh án 1) và tắc ruột (bệnh án 2). Các dấu hiệu đặc trưng của thoát vị bịt như Howship Romberg, Hanninton Kiff đều không được đánh giá do chưa có kinh nghiệm về bệnh lí này. Bệnh nhân thứ nhất có dấu hiệu khối áp xe ở vùng tam giác đùi, đặc trưng khi có hoại tử đoạn

ruột bị nghẹt, phù hợp với tình trạng viêm phúc mạc của bệnh nhân. Nghiên cứu của Naris có 53% bệnh nhân thoát vị bịt có khối thoát vị kẹt, trong số này 43% có biểu hiện nghẹt ruột. Tỷ lệ nghẹt ruột trong nghiên cứu của Rodriguez - Hermosa là 75%, tỷ lệ thủng ruột là 56,3% [2].

Chẩn đoán sớm thoát vị bịt có nhiều thách thức khi các dấu hiệu và triệu chứng chưa đặc hiệu. Có nhiều phương pháp chẩn đoán hình ảnh đã được áp dụng như chụp X quang, siêu âm, chụp ổ thoát vị (herniography), cắt lớp vi tính [10].

X quang thường quy cho các dấu hiệu không đặc hiệu của tắc ruột non và hiếm khi chẩn đoán được thoát vị bịt. Một số trường hợp có thể thấy bóng khí ở lỗ bịt. Chụp cản quang barit ruột non có thể thấy được quai ruột trong ống bịt, nhưng phương pháp này mất thời gian đặc biệt là ở bệnh nhân trong tình trạng cấp cứu. Siêu âm có tác dụng và đáng tin cậy nhưng thường bị hạn chế do không tiếp cận được vùng sâu và các thành phần trong lỗ bịt [11].

CLVT đã góp phần chẩn đoán trước phẫu thuật chính xác hơn, đặc biệt là ở những bệnh nhân cao tuổi, không có tiền sử phẫu thuật bụng. Ngày nay, CLVT đóng vai trò quan trọng trong đánh giá và quản lý các bệnh nhân tắc ruột, bằng việc chẩn đoán chính xác, xác định các căn nguyên, đưa ra các dấu hiệu để chẩn đoán phân biệt giữa tắc ruột khác với các trường hợp tắc ruột do nghẹt đòi hỏi phải can thiệp phẫu thuật sớm, giảm tỷ lệ phải cắt bỏ ruột do hoại tử, và giảm tỷ lệ tử vong cũng như di chứng của bệnh sau phẫu thuật. Theo Nakayama và cs. [10], CLVT chẩn đoán chính xác trong 100% các trường hợp. Theo Ho - Hsing Lin và cs. [12], tỷ lệ chẩn đoán trước mổ đã cải thiện từ 43%-90%. CLVT có thể chẩn đoán chính xác không chỉ thoát vị bịt mà còn chẩn đoán chính xác các tình trạng tắc ruột khác. Giải phẫu vùng thấp của tiểu khung nơi có lỗ bịt được bộc lộ rất tốt trên cắt lớp vi tính có độ phân giải cao. CLVT đa dãy với tái tạo đa bình

diện cho các chi tiết giải phẫu chính xác, phân biệt thoát vị với các khối khác [u, tụ máu, áp xe] và phát hiện các biến chứng trước phẫu thuật: thoát vị nghẹt.

Có 3 loại thoát vị bịt đã được mô tả: thoát vị giữa cơ lược và các cơ bịt ngoài [hay gặp nhất], thoát vị giữa bó giữa và bó trên của cơ bịt ngoài, thoát vị giữa màng bịt trong và ngoài [ít gặp nhất]. Khối thoát vị có chứa quai ruột non ở hầu hết các trường hợp, đặc biệt là hồi tràng, đôi khi có thể chứa đại tràng, mạc nối, vòi trứng hoặc ruột thừa [11]. Khối thoát vị bịt thường nhỏ, quai ruột dễ bị nghẹt gây thiếu máu, phù nề, dẫn sẽ dẫn đến hoại tử và thủng. CLVT thấy khối trong lỗ bịt có tỷ trọng thấp, có thể chứa khí trong một số trường hợp và có đặc điểm khác so với bên đối diện. Quai ruột thoát vị chạy vào trong lỗ bịt, biến dạng đồng hồ cát do bị chèn ép ở giữa bởi màng bịt. Trong lỗ bịt chỉ nhìn thấy cơ lược do khối thoát vị tách các bó cơ bịt ra, biến dạng các dải cơ bịt ngoài [13].

Các dấu hiệu khác trên CLVT: Các quai ruột non giãn, có hình mức dịch - khí, điểm chuyển tiếp ở lỗ bịt [14]. Nếu chẩn đoán muộn có thể thấy các biến chứng thiếu máu, hoại tử hoặc thủng quai ruột. Có thể thấy dịch tự do ổ bụng, giữa các quai ruột, khí ổ bụng (trường hợp có biến chứng).

Cả hai bệnh nhân của chúng tôi đều chẩn đoán được thoát vị bịt trước mổ nhờ những dấu hiệu đặc hiệu trên phim chụp cắt lớp vi tính bụng. Hai bệnh nhân đều có hình ảnh tắc ruột, thoát vị quai ruột qua lỗ bịt phải, trong đó trường hợp thứ nhất có biến chứng hoại tử ruột thể hiện bằng hình ảnh quai ruột ngấm thuốc kém và có dịch - khí tự do ổ bụng.

Thoát vị bịt khi đã chẩn đoán được phải điều trị phẫu thuật với tiên lượng xấu: tỷ lệ cắt đoạn ruột từ 25-75%, tỷ lệ tử vong sau mổ từ 15-50%. Chẩn đoán khó, tình trạng bệnh toàn thân phối hợp, kết hợp với tỷ lệ hoại tử ruột non cao góp phần làm tăng tỷ lệ biến chứng và tử vong sau mổ [4]. Mở bụng đường trắng giữa dưới rốn cho phép thăm dò ổ bụng, giải phóng

bao thoát vị, cắt đoạn ruột hoại tử, rửa sạch bụng [2]. Nakayama khuyên nên thăm dò cả lỗ bịt bên đối diện vì nghiên cứu của ông có 3/7 bệnh nhân có thoát vị bịt cả 2 bên [5]. Có nhiều phương pháp phục hồi lại ống bịt như: khâu trực tiếp, tạo hình mạc nối lớn, khâu tử cung hoặc bàng quang, và sử dụng mesh. Nếu không phục hồi lỗ bịt, tỉ lệ tái phát được thông báo khoảng 10% [8].

Cả hai bệnh nhân của chúng tôi đều được mổ cấp cứu, giải phóng bao thoát vị, cắt đoạn ruột hoại tử, khâu trực tiếp lỗ bịt bằng chỉ prolene 2/0 trong đó bệnh nhân thứ hai được khâu lỗ bịt cả hai bên. Chúng tôi không sử dụng lưới vì cả 2 bệnh nhân đều nghẹt ruột gây hoại tử ruột. Bệnh nhân thứ nhất kèm rạch

rộng để hở khối áp xe đùi phải, diễn biến sau mổ xấu dần, gia đình xin về trong tình trạng sốc nhiễm trùng nặng liên quan đến việc bệnh nhân đến muộn trong tình trạng viêm phúc mạc, nhiễm trùng nặng, thể trạng kém suy kiệt.

IV. KẾT LUẬN

Mặc dù thoát vị bịt hiếm gặp nhưng nên nghĩ đến nó ở bệnh nhân nữ, cao tuổi, gây có biểu hiện tắc ruột non mà không có tiền sử mổ bụng. Cần khai thác các dấu hiệu lâm sàng đặc hiệu của thoát vị bịt. Chụp cắt lớp vi tính bụng có khả năng giúp chẩn đoán xác định thoát vị bịt và các biến chứng. Chẩn đoán sớm và điều trị kịp thời là yếu tố quan trọng nhất giúp cải thiện tiên lượng bệnh.

TÀI LIỆU THAM KHẢO

1. Dhiraj Agarwal, Govind Sharma, Nilesh Nirmal Kumar Agarwal & Jagdeep Rao [2013]. *Intestinal Obstruction Due to Obturator Hernia {A Rarest Presentation}*, *Indian J Surg*, 75 [1]: p. 388- 390.

2. Chan K. V, Chan C. K. O, Yau K. W & Cheung M. T [2014]. *Surgical morbidity and motarility in obturator henia: a 10-year retrospective risk factor evaluation*. *Hernia*, 18: p. 387- 392.

3. Stamatiou D, Skandalakis Lj, Zoras O & Mirilas P [2011]. *Obturator hernia revisited: surgical anatomy, embryology, diagnosis, and technique of repair*. *Am Surg*, 77[9]: p. 1147- 1157.

4. Ng D. C. K, Tung K. L. M, Tang C. N & Li M. K. W [2014]. *Fifteen-year experience in managing obturator hernia: from open to laparoscopic approach*. *Hernia*, 18: p. 381-386.

5. Alison Petrie, Shane Tubbs, Petru Matusz, et al [2011]. *Obturator Hernia: Anatomy, Embryology, Diagnosis and Treatment*. *Clinical Anatomy*, 24: p. 562- 569.

6. Tchanque C. N, Virmani S., Teklehaimanot N. & Malamet M. D [2010]. *Bilateral obturator henia*

with intestinal obstruction: repair with cigar roll technique. *Hernia* 14: p. 543- 545.

7. Midori Tokushima, Hidetoshi Aihara, Masaki Tago & Motosuke Tomonaga [2014]. *Obturator Hernia: A Diagnostic challenge*. *American Journal of case reports*, 15: p. 280- 283.

8. Uludag M., Yetkin G., Kebudi A. & Isgor A. [2006]. *A rare cause of intestinal obstruction: incarcerated femoral hernia, strangulated obturator hernia*. *Hernia*, 10: p. 288-291.

9. Chang S. S, Shan Y. S, Lin Y. J, Tai Y. S et al [2005]. *A review of obturator hernia and a proposed algorithm for its diagnosis and treatment*. *World J Surg* 29[4]: p. 450-4; discussion 454.

10. Somuncu1 E, Gökçal F, Çarkman S, Peker K [2014]. *Diagnosis and laparoscopic repair of obturator hernia with intestinal obstruction*. *JAREM* 1: 31-4.

11. Ho-Hsing Lin, Chi-Wen Juan, Bau-Tein Chew, Jui-Ho Chao [2010]. *Obturator hernia*. *International Journal of Gerontology* 4[2]: 104 - 106.

12. Nakayama A, Kobayashi S, Shiraishi K et al [2002]. *Diagnosis and treatment of obturator hernia*. *Keio J Med* 51 [3]: 129 - 132

13. Greenberg G, Shapiro-Feinberg M, Zissin R [2002]. Small bowel obstruction due to obturator hernia: CT appearance. *IMAJ* 4:391-392.

14. Chun-Lin Huang, Yu-Bun N, I-Li Lin et al [2005]. Obturator hernia-usefulness of CT scan in diagnosis. *Chin J Radiol*; 30: 263-267.

TÓM TẮT

Thoát vị bịt là loại thoát vị rất hiếm gặp, thường ở phụ nữ cao tuổi, gây với biểu hiện lâm sàng nghèo nàn. Chẩn đoán thoát vị bịt trước mổ khó khăn do các triệu chứng không đặc hiệu. Chẩn đoán muộn thường dẫn đến hoại tử ruột do nghẹt, làm tăng tỉ lệ tử vong. Chúng tôi thông báo 2 trường hợp thoát vị bịt nghẹt, biểu hiện lâm sàng bởi hội chứng tắc ruột và được chẩn đoán trước mổ nhờ chụp cắt lớp vi tính ổ bụng.

Từ khóa: thoát vị bịt, chẩn đoán, chụp cắt lớp vi tính.

Người liên hệ: Bùi Quang Huynh. Email: huynhbq69@yahoo.com

Ngày nhận bài: 20.1.2017 Ngày chấp nhận đăng: 20.2.2017