

## ỨNG DỤNG SIÊU ÂM ĐÀN HỒI MÔ THEO THANG ĐIỂM ESTERIA TRONG ĐÁNH GIÁ BẢN CHẤT TỔN THƯƠNG DẠNG NỐT TUYẾN GIÁP

**Application asteria criterias of elastography ultrasound  
in evaluation of thyroid nodules**

*Châu Thị Hiền Trang\*, Trần Thị Tịnh Tâm\*, Hoàng Minh Lợi\**

### SUMMARY

**Objectives:** Describing elastography ultrasound images of thyroid nodule lesions and understanding the role of ultrasound elastography semiquantitative in evaluating the malignancy of thyroid nodules lesions.

**Material and methods:** Cross-section study on 35 patients has thyroid nodule lesions by using ultrasound and comparing with pathological results.

**Results:** Using Asteria criterias for diagnosis of exclusion. The sensitivity, specificity, positive predictive value, negative predictive value and accuracy of ultrasound elastography in evaluating the malignancy of thyroid nodule lesions were 80.0%, 53.33%, 22.22%, 94.11% and 57.14%, respectively.

**Conclusion:** Ultrasound elastography is a simple method which is easy to apply in clinical practice with high diagnostic accuracy, contributing for diagnosis of thyroid nodule lesions which are high chances for being malignant.

**Key words:** Elastography ultrasound, Asteria criterias, thyroid nodules.

\* Bộ môn CĐHA  
Đại học Y, Huế

## I. ĐẶT VẤN ĐỀ

Nốt là hình thái tổn thương thường gặp nhất trong bệnh lý tuyến giáp [1]. Tỷ lệ cao của các tổn thương dạng nốt tuyến giáp đã biết đến từ rất lâu thông qua các nghiên cứu, bệnh có ưu thế rõ rệt ở giới nữ. Trong đó, tỉ lệ ung thư giáp khá thấp (5-10% trường hợp), được giải thích một phần do kích thước khối u nhỏ, tiến triển bệnh tương đối chậm, thường phát hiện ở giai đoạn muộn và di căn. Nhằm phân biệt các nốt tổn thương lành và ác tính ở tuyến giáp, nhiều tiêu chí trên siêu âm 2D và siêu âm Doppler đã được nhiều nghiên cứu đề cập đến. Gần đây, việc ứng dụng kĩ thuật siêu âm đàn hồi mô vào khảo sát tổn thương dạng nốt tuyến giáp đã góp phần phát hiện và chẩn đoán sớm hơn các tổn thương có nguy cơ ác tính cao. Do đó, chúng tôi thực hiện đề tài: nghiên cứu giá trị siêu âm đàn hồi mô trong chẩn đoán bản chất tổn thương dạng nốt tuyến giáp với hai mục tiêu sau: **1. Mô tả đặc điểm hình ảnh siêu âm đàn hồi mô của tổn thương dạng nốt tuyến giáp. 2. Tìm hiểu giá trị của siêu âm đàn hồi mô trong đánh giá bản chất tổn thương dạng nốt tuyến giáp.**

## II. ĐỐI TƯỢNG VÀ PHƯƠNG PHÁP NGHIÊN CỨU

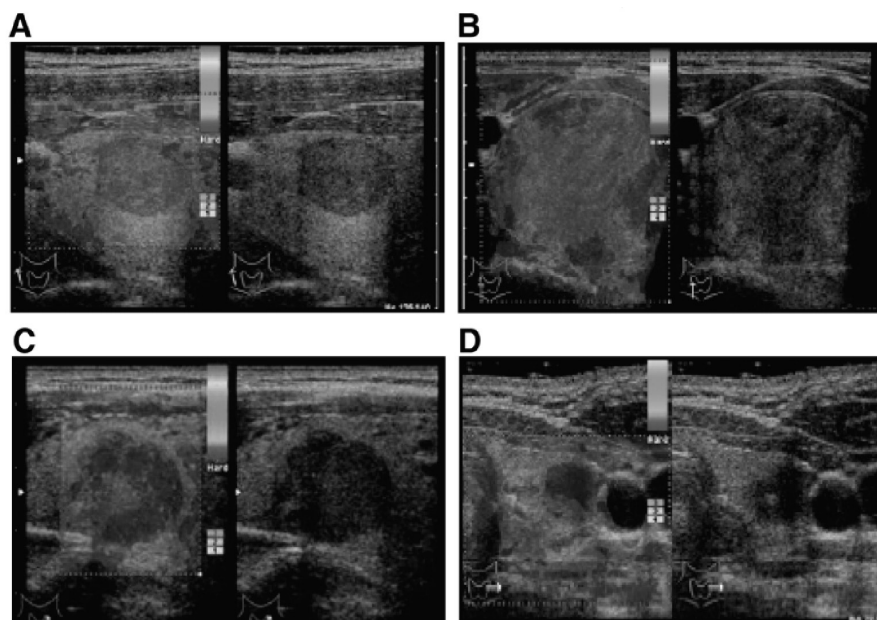
**1. Thiết kế nghiên cứu:** Nghiên cứu mô tả, thu thập số liệu tiền cứu

**2. Đối tượng nghiên cứu:** Gồm 35 bệnh nhân có tổn thương dạng nốt tuyến giáp đến khám tại khoa Chẩn đoán hình ảnh - Bệnh viện Đại học Y Dược Huế, thời gian từ tháng 5/2015 - 5/2016. Các bệnh nhân được thăm khám siêu âm, sau đó đối chiếu kết quả giải phẫu bệnh (tế bào học hoặc mô bệnh học).

### 3. Phương pháp nghiên cứu:

Bệnh nhân có tổn thương dạng nốt tuyến giáp được khảo sát trên siêu âm ở các chế độ 2D, Doppler và đàn hồi mô (siêu âm đàn hồi gây biến dạng, sử dụng lực cơ học) trên máy Toshiba Aplio 400. Sử dụng thang điểm đàn hồi của của Asteria để phân loại tổn thương [2]:

- 1 điểm: toàn bộ nốt là màu xanh lục.
- 2 điểm: hầu hết nốt là màu xanh lục, một ít vùng xanh lam.
- 3 điểm: hầu hết nốt là màu xanh lam, một ít vùng xanh lục.
- 4 điểm: toàn bộ nốt là màu xanh lam.



**Hình 1. Đặc điểm trên siêu âm đàn hồi mô theo thang điểm Asteria.**

(a) Điểm đàn hồi 1. (b) Điểm đàn hồi 2. (c) Điểm đàn hồi 3. (d) Điểm đàn hồi 4.

**III. KẾT QUẢ NGHIÊN CỨU**

Nhóm đối tượng nghiên cứu gồm 35 bệnh nhân, trong đó có 32 nữ 3 nam. Tuổi trung bình của nhóm nghiên cứu là 44,89 (17 đến 81 tuổi).

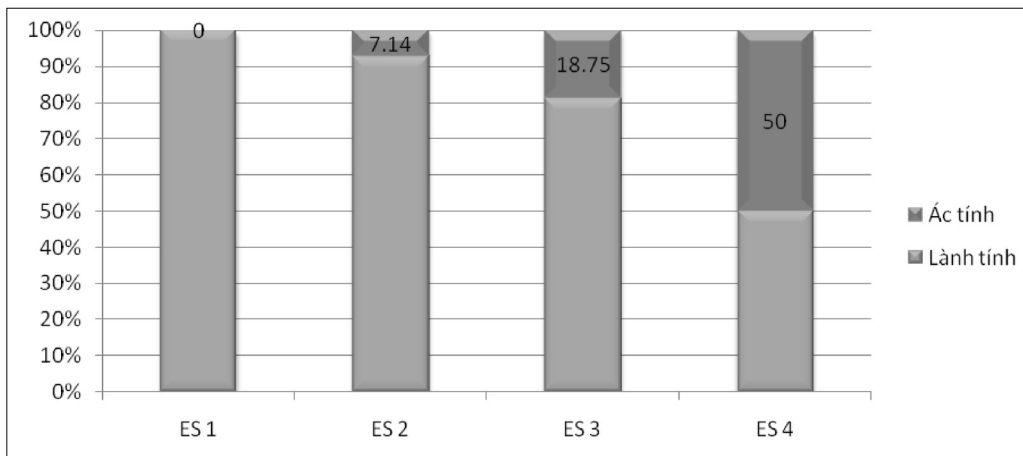
**1. Đặc điểm hình ảnh siêu âm đàn hồi mô của tổn thương dạng nốt tuyến giáp**

**1.1. Sự phân bố tổn thương nốt tuyến giáp theo thang điểm đàn hồi**

**Bảng 1. Sự phân bố tổn thương nốt tuyến giáp theo thang điểm đàn hồi**

Thang điểm	n	%
ES 1	3	8,57
ES 2	14	40,00
ES 3	16	45,71
ES 4	2	5,72
Tổng	35	100

**1.2. Tỷ lệ các tổn thương lành tính và ác tính ở mỗi nhóm điểm đàn hồi mô**



**Biểu đồ 1. Tỷ lệ các tổn thương lành tính và ác tính ở mỗi nhóm điểm đàn hồi mô**

Tỷ lệ các tổn thương ác tính tăng dần theo thứ tự từ nhóm ES 1 đến ES 4, trong đó 50% tổn thương được xếp loại ES 4 là ác tính. Có đến 94,12% tổn thương thuộc 2 nhóm ES 1 và 2 là lành tính. Kết quả này tương đồng với kết quả của các nghiên cứu khác như El-Hariri (2014) nghiên cứu trên 84 nốt thấy tỷ lệ lành tính của nhóm điểm đàn hồi 1, 2 là 92,59%, Mireen Friedrich - Rust (2013) nghiên cứu trên 114 nốt thấy tỷ lệ lành tính ở nhóm điểm đàn hồi 1 và 2 là 95,59% [3], [4]. Như vậy,

Trong nghiên cứu của chúng tôi, tỷ lệ nhóm điểm đàn hồi 2 và 3 chiếm cao nhất (85,71%), nhóm điểm đàn hồi 4 chiếm tỷ lệ thấp nhất 5,72%. Theo tác giả Lippolis (2011) nghiên cứu trên 102 bệnh nhân thấy điểm đàn hồi 1 và 2 chỉ chiếm 7,84%, nhóm điểm đàn hồi 3 chiếm cao nhất 75,49%, nhóm điểm đàn hồi 4 chiếm 16,67% [5]. Nguyên nhân làm số liệu khác nhau giữa các nghiên cứu được giải thích do kết quả hình ảnh đàn hồi phụ thuộc máy móc, áp lực tác động lên mô của người làm siêu âm, đặc điểm của tổn thương nốt tuyến giáp trong nghiên cứu như kích thước, tính chất vôi hóa, thành phần tổn thương. Trong nghiên cứu của chúng tôi, tỷ lệ nốt tuyến giáp có thành phần hỗn hợp là 82,86%, đây là một trong những yếu tố gây sai số cho kết quả siêu âm đàn hồi mô, theo quan sát, phần đặc trong các nốt này được biểu diễn bằng màu xanh lam (cứng), điều này được lý giải do phần đặc di chuyển dễ dàng trong môi trường lỏng xung quanh, không biến dạng khi dùng lực cơ học tác động vào tuyến giáp [7].

kết quả cũng chúng tôi là phù hợp với nhận xét của các tác giả trên là tổn thương có điểm đàn hồi 1, 2 gọi ý lành tính cao.

Ngoài ra, chúng tôi ghi nhận nhóm tổn thương nhóm ES 4 có tỷ lệ 50% là ác tính. Kết quả này cũng phù hợp với nghiên cứu của tác giả Lippolis (2011) khi nhận thấy tổn thương nhóm ES 3 tỷ lệ ác tính là 31,17%, nhóm ES 4 tỷ lệ ác tính là 47,06%.

**2. Tìm hiểu một số giá trị của siêu âm đàn hồi mô trong đánh giá bản chất tổn thương dạng nốt tuyến giáp**

**2.1. Giá trị chẩn đoán của siêu âm theo thang điểm đàn hồi trong đánh giá nguy cơ ác tính của nốt tuyến giáp (chưa loại trừ vôi hóa)**

**Bảng 2. Giá trị chẩn đoán của siêu âm theo thang điểm đàn hồi trong đánh giá nguy cơ ác tính của nốt tuyến giáp**

Đàn hồi mô	Giải phẫu bệnh		Ác tính		Lành tính		Tổng	
	n	%	n	%	n	%	n	%
Ác tính (ES 3-4)	4	22,22	14	77,78	18	100		
Lành tính (ES 1-2)	1	5,88	16	94,12	17	100		
Tổng	5	14,28	30	85,72	35	100		

Nhiều tác giả nghiên cứu đặc điểm nốt tuyến giáp dựa trên thang điểm Asteria như Lippolis (2011), Moon (2012), El-Hariri (2014)... đều đề nghị lấy điểm đàn hồi ES ≥ 3 gợi ý ác tính [3], [5], [6].

So sánh với một số nghiên cứu không loại trường hợp tổn thương vôi hóa lớn, chúng tôi có bảng sau [2], [3], [4]:

**Bảng 3. So sánh giá trị siêu âm đàn hồi mô áp dụng thang điểm đàn hồi của Asteria không loại trường hợp tổn thương vôi hóa lớn**

Nghiên cứu	Se (%)	Sp (%)	PPV (%)	NPV (%)	Acc (%)
Chúng tôi	80,00	53,33	22,22	94,11	57,14
Asteria (2008)	94,1	81,0	55,2	98,2	83,7
M. Friedrich – Rust (2013)	80,00	65,66	26,09	95,58	67,54
El-Hariri (2014)	84,0	84,7	70,0	92,6	84,5

Kết quả trong nghiên cứu của chúng tôi phù hợp với nghiên cứu của một số tác giả về độ nhạy và giá trị dự báo âm tính của điểm đàn hồi nhóm 3 và 4 đối với tổn thương dạng nốt tuyến giáp ác tính là khá cao. Các chỉ số độ đặc hiệu, giá trị dự báo dương tính và độ chính xác của chúng tôi còn thấp hơn so với các tác giả còn lại. Sự khác biệt về phương pháp siêu âm đàn hồi mô (nghiên cứu của chúng tôi và tác giả Rust cùng sử dụng phương pháp siêu âm đàn hồi gây biến dạng trong khi tác giả Moon và Lippolis sử dụng phương pháp siêu âm đàn hồi thời gian thực còn tác giả Hariri) cũng có thể là một yếu tố dẫn đến sự khác biệt về kết quả. Đồng thời, nghiên cứu của chúng tôi có cỡ mẫu nhỏ nên kết quả còn hạn chế.

Chúng tôi thống kê 18 trường hợp có điểm đàn hồi 3, 4 (đánh giá ác tính), trong đó 14 trường hợp là dương tính giả, số liệu này do các nốt vôi hóa, các tổn thương có thành phần hỗn hợp gây ra, đây cũng là nguyên nhân dẫn đến kết quả độ đặc hiệu và giá trị tiên đoán dương thấp trong nghiên cứu của chúng tôi.

**2.2. Giá trị chẩn đoán của siêu âm theo thang điểm đàn hồi trong đánh giá nguy cơ ác tính của nốt tuyến giáp sau khi loại trừ các trường hợp có vôi hóa lớn**

**Bảng 4. So sánh giữa kết quả đánh giá siêu âm đàn hồi mô và giải phẫu bệnh sau khi loại trừ các trường hợp có vôi hóa lớn**

Đàn hồi mô	Giải phẫu bệnh		Ác tính		Lành tính		Tổng	
	n	%	n	%	n	%	n	%
Ác tính (ES 3-4)	4	26,67	11	73,33	15	100		
Lành tính (ES 1-2)	1	5,88	16	94,12	17	100		
Tổng	5	15,63	27	84,38	32	100		

Sau khi loại 3 nốt tuyến giáp có vôi hóa lớn trên siêu âm 2D, chúng tôi tính toán được giá trị của siêu âm đàn hồi mô trong chẩn đoán bệnh lý ác tính nốt tuyến giáp có độ nhạy 80%, độ đặc hiệu 59,26%, giá trị tiên đoán

dương 26,67%, giá trị tiên đoán âm 94,11%, độ chính xác 62,5%. Như vậy chưa thấy sự khác biệt đáng kể giữa giá trị của siêu âm đàn hồi mô trước và sau khi loại trừ các tổn thương có vôi hóa lớn.

#### IV. KẾT LUẬN

Bước đầu áp dụng thang điểm đàn hồi mô vào việc chẩn đoán tổn thương dạng nốt tuyến giáp ác tính siêu âm, chúng tôi đã ghi nhận những kết quả tích cực, cho thấy đây là một phương pháp có giá trị với độ nhạy 80,0%, độ đặc hiệu 53,33%, giá trị dự đoán âm tính 94,11%, độ chính xác 57,14% trong chẩn đoán tính chất bệnh lý nốt tuyến giáp.

#### TÀI LIỆU THAM KHẢO

1. Trịnh Văn Tuấn (2014), *Nghiên cứu bệnh nhân tuyến giáp ở những người kiểm tra sức khỏe tại khoa khám bệnh theo yêu cầu bệnh viện Bạch Mai*, luận văn Thạc sĩ Y học, Trường Đại học Y Hà Nội.
2. Asteria C, Giovanardi A, Pizzocaro A, Cozzaglio L, Morabito A, Somalvico F, et al (2008). US-elasticity in the differential diagnosis of benign and malignant thyroid nodules. *Thyroid* 2008, Volume 18, Issue 5, pp. 523–531.
3. EL-Hariri M. A, Taha Ali T. F, Tawab M. A, Magid A. M, ELShiekh A. F (2014), The clinical value of ultrasound elastography in predicting malignant thyroid nodules, *The Egyptian Journal of Radiology and Nuclear Medicine* Volume 45, Issue 2, June 2014, pp. 353–359.
4. Friedrich-Rust M, Meyer G, Dauth N, et al (2013), Interobserver agreement of Thyroid Imaging Reporting and Data System (TIRADS) and strain elastography for the assessment of thyroid nodules. *PLoS ONE* October 24, 2013, Volume 8, Issue 10, pp. 1- 6.
5. Lippolis PV, Tognini S, Materazzi G, Polini A, Mancini R, Ambrosini CE, Dardano A, Basolo F, Seccia M, Miccoli P, Monzani F (2011), Is elastography actually useful in the presurgical selection of thyroid nodules with indeterminate cytology?, *J Clin Endocrinol Metab* November 2011, Volume 96 (11), pp. 1826-1830.
6. Moon H. J., Sung J. M, Kim E. K, Yoon Y. H, Youk J. H, Kwak J. Y (2012), Diagnostic performance of grayscale US and elastography in solid thyroid nodules. *Radiology* March 2012, Volume 262, Issue 3, pp. 1002-1013.
7. Robert A. Sofferman, Anil T. Ahuja (2012), *Ultrasound of the Thyroid and Parathyroid Glands*. Springer publisher.

#### TÓM TẮT

**Mục tiêu:** Mô tả đặc điểm hình ảnh siêu âm đàn hồi mô tổn thương dạng nốt tuyến giáp theo thang điểm Esteria. Tìm hiểu một số giá trị của siêu âm đàn hồi mô trong đánh giá bản chất tổn thương dạng nốt tuyến giáp.

**Phương pháp:** Nghiên cứu mô tả cắt ngang siêu âm đàn hồi mô và đối chiếu kết quả giải phẫu bệnh trên 35 bệnh nhân có tổn thương dạng nốt tuyến giáp tại khoa Chẩn đoán hình ảnh - Bệnh viện trường Đại học Y Dược Huế.

**Kết quả:** Siêu âm có áp dụng thang điểm đàn hồi mô theo phân loại Asteria giúp chẩn đoán phân biệt các tổn thương dạng nốt tuyến giáp lành tính và ác tính với độ nhạy 80,0%, độ đặc hiệu 53,33%, giá trị tiên đoán dương 22,22%, giá trị dự đoán âm tính 94,11%, độ chính xác 57,14% trong chẩn đoán tính chất bệnh lý nốt tuyến giáp.

**Kết luận:** Siêu âm đàn hồi mô là một phương pháp góp phần chẩn đoán bản chất tổn thương dạng nốt tuyến giáp có nguy cơ ác tính.

**Từ khóa:** Siêu âm đàn hồi mô, thang điểm Esteria, tổn thương dạng nốt tuyến giáp.

Người liên hệ: Châu Thị Hiền Trang, bộ môn CĐHA trường đại học Y Huế, Email: hientrang\_fr@yahoo.com

Ngày nhận bài: 20.4.2017 Ngày chấp nhận đăng: 25.5.2017