

## NGHIÊN CỨU SỰ THAY ĐỔI TINH DỊCH ĐỒ KHI ĐIỀU TRỊ GIÃN TĨNH MẠCH TINH BẰNG CÁN THIỆP NỘI MẠCH SỬ DỤNG KỸ THUẬT SANDWICH TẠI BỆNH VIỆN BẠCH MAI

**Evaluating the result of changing semen analysis  
When treating of varicocele endovascular intervention  
using the sandwich technique at bach mai hospital**

**Phan Hoàng Giang(\*), Nguyễn Xuân Hiền(\*), Nguyễn Thị Bích  
Ngọc(\*\*), Lê Văn Khánh(\*), Đỗ Huy Hoàng(\*\*\*)**

### SUMMARY

**Purpose:** Evaluating the result of changing semen analysis when treating varicocele endovascular intervention by sandwich technique combining Coils and glue (histocryl).

**Methods and objectives:** 78 patients were diagnosed and treated successfully at Bach Mai hospital from 5/2009 to 5/2017, they were examined, performed semen analysis and ultrasound at before and after 6 months of embolization.

**Result:** The average age of 22.6 years old, the hospitalized reasons is mainly scrotal pain, with 76.9%. After 6 months of treatment, all patients have pain reduction, the pain scores decreased from 6.7 points to 1.2,  $p < 0.05$ . Increasing sperm concentration from 10 million/ml to 21 million/ml, sperm mobility increased from 27% to 55%,  $p < 0.05$ . Spermatic vein diameter returns to normal limits and have no reflux line after 6 months. No major or minor complications during the intervention and 6 months after intervention

**Conclusion:** Embolization of spermatic vein with technique sandwich combined Coils and glue to treat varicocele is safe and high effective on improving semen's quality and quantity.

**Key word:** Varicocele, semen analysis, varicocele endovascular intervention, sandwich technique.

(\* ) Bác sỹ khoa Chẩn đoán hình ảnh, bệnh viện Bạch Mai

(\*\* ) Bác sỹ khoa khám bệnh, bệnh viện Bạch Mai

(\*\*\*) Bác sỹ Nội trú Chẩn đoán hình ảnh, trường Đại học Y Hà Nội

## I. ĐẠI CƯƠNG

Giãn tĩnh mạch tinh là bệnh lý gây ra bởi sự trào ngược dòng máu tĩnh mạch vào tĩnh mạch tinh, hậu quả là sự giãn các tĩnh mạch ở bìu tạo thành búi ngoằn ngoèo. Ước tính có 9-15% nam giới bị giãn tĩnh mạch tinh và ngày nay được xem là nguyên nhân gây vô sinh hàng đầu ở nam giới [1]. Nguyên nhân do tĩnh mạch tinh trái dẫn lưu máu từ tinh hoàn về tĩnh mạch thận trái, khi có sự suy van hoặc thiếu hụt các van máu tĩnh mạch cùng một số sản phẩm chuyển hóa, prostaglandin sẽ trào ngược về tinh hoàn làm biến đổi tinh hoàn, kết quả làm biến đổi số lượng - chất lượng tinh trùng. Một số nghiên cứu đã chỉ ra tầm quan trọng của việc điều trị giãn tĩnh mạch tinh ở tuổi thiếu niên để tránh vô sinh ở tuổi trưởng thành [4]. Phương pháp điều trị giãn tĩnh mạch tinh kinh điển là phẫu thuật thắt tĩnh mạch tinh bằng nội soi hoặc mổ mở. Tuy nhiên phương pháp này bệnh nhân phải trải qua cuộc gây mê hoặc gây tê tủy sống, tỷ lệ tái phát của phương pháp này còn cao [5]. Hiện nay với sự tiến bộ của điện quang can thiệp, phương pháp can thiệp nội mạch bằng sự kết hợp vật liệu Coils (vòng xoắn kim loại) và keo (histoacryl) theo kỹ thuật sandwich để điều trị cho giãn tĩnh mạch tinh cho thấy nhiều ưu điểm và có thể khác phục được nhược điểm của phẫu thuật, hay nút mạch bằng keo hoặc Coils đơn thuần, do đó ngày càng được chỉ định rộng rãi ở các bệnh viện lớn, trong đó có Bệnh viện Bạch Mai.

## II. ĐỐI TƯỢNG VÀ PHƯƠNG PHÁP

### 1. Đối tượng nghiên cứu

Tổng số 78 bệnh nhân được chẩn đoán và điều trị giãn tĩnh mạch tinh bên trái tại khoa Chẩn đoán hình ảnh, bệnh viện Bạch Mai trong khoảng thời gian từ tháng 5/2009 đến tháng 5/2017, có đầy đủ các xét nghiệm chẩn đoán cơ bản (siêu âm doppler tĩnh mạch tinh, xét nghiệm tinh dịch đồ) và xét nghiệm đánh giá tình trạng chung.

#### *Tiêu chuẩn lựa chọn:*

Bệnh nhân được chẩn đoán giãn tĩnh mạch tinh (sờ thấy trên lâm sàng), siêu âm doppler tĩnh mạch tinh giãn  $\geq 2,5\text{mm}$  (hoặc nghiệm pháp Valsava tăng  $\geq 1,1\text{mm}$ ) và:

1. Có triệu chứng: thay đổi số lượng, chất lượng tinh trùng

2. Vô sinh nam

3. Bệnh nhân trẻ tuổi

#### *Tiêu chuẩn loại trừ:*

1. Bệnh nhân giãn tĩnh mạch tinh nhưng không điều trị bằng can thiệp nội mạch

2. Bệnh nhân sau điều trị không theo dõi, tái khám tối thiểu 3 tháng

## 2. Phương pháp nghiên cứu

Mô tả can thiệp, hồi cứu và tiến cứu

**Các biến số nghiên cứu:** đặc điểm đau trước và sau nút theo thang điểm Visual analog score (Vas), siêu âm doppler trước và sau nút 6 tháng, chất lượng tinh dịch đồ trước và sau nút 6 tháng (mật độ tinh trùng, độ di động tinh trùng).

**Đạo đức nghiên cứu:** Nghiên cứu thực hiện trực tiếp trên bệnh nhân nên các thông tin riêng về bệnh tật trong hồ sơ bệnh án được gắn mã số để đảm bảo tính chính xác, hoàn toàn được bảo mật và chỉ được sử dụng cho mục đích nghiên cứu.

## 3. Thủ thuật gây tắc tĩnh mạch tinh

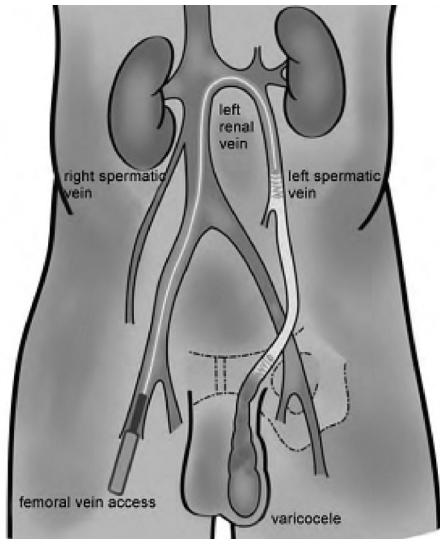
Chụp tĩnh mạch: Chọc tĩnh mạch đùi. Tiến hành dùng ống thông 5F có đầu cong chụp tĩnh mạch thận trái trong lúc làm nghiệm pháp Valsalva với liều cản quang 7-15ml tốc độ 5ml/s. Mục đích xác định điểm xuất phát của tĩnh mạch tinh và các biến thể giải phẫu tĩnh mạch tinh trái nếu có. Sau đó dùng vi ống thông 2.7F đưa xuống đoạn thấp của tĩnh mạch tinh ngang mức lỗ bẹn sâu để chụp đánh thêm mức độ trào ngược và các nhánh bên, để phân độ các type đưa ra chiến lược điều trị.

Có một số phương pháp gây tắc mạch đã được tiến hành, tuy nhiên trong nghiên cứu chúng tôi sử dụng kỹ thuật "sandwich" kết hợp giữa vật liệu Coils và keo histoacryl. Kỹ thuật gồm 3 bước:

**Bước 1:** Sau khi chụp tĩnh mạch tinh, xác định phân loại tĩnh mạch tinh. Coils được đặt ở ngang mức lỗ bẹn sâu. Mục đích ngăn không cho kéo di chuyển sâu phía dưới gây biến chứng viêm đám rối tĩnh mạch tinh

**Bước 2:** Dùng hỗn dịch keo histoacryl và lipiodol với tỷ lệ  $\frac{1}{4}$  (0.5 ml histoacryl/ 2ml lipiodol) gây tắc. Mục đích để gây tắc toàn bộ các nhánh bên tránh tái phát.

**Bước 3:** Tiến hành thả Coils phía trên vị trí bơm keo. Mục tiêu của Coils này nhằm tránh đại thực bào đi vào ăn mòn keo gây tái phát.



**Hình 1. Can thiệp nội mạch điều trị giãn tĩnh mạch tinh sử dụng kỹ thuật sandwich**

Tuần hoàn sau khi nút mạch: sau khi tĩnh mạch tinh bị tắc, các tĩnh mạch dẫn lưu máu từ đám rối tĩnh mạch ở bìu sẽ theo tĩnh mạch tinh ngoài dẫn lưu máu về tĩnh mạch chậu trong và chậu ngoài.

**III. KẾT QUẢ**

**Bảng 1. Triệu chứng trước khi vào viện**

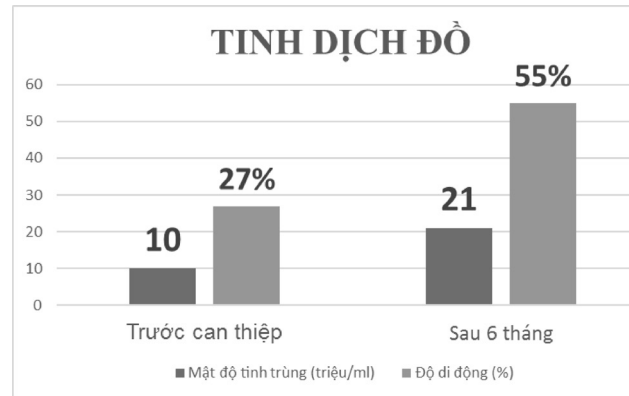
Lý do	n = 78	%
Đau tức bìu	60	76,9
Vô sinh	13	16,6
Cả hai	5	6,6
Tinh dịch đồ	33	42

**Nhận xét:** Số bệnh nhân bị biến đổi tinh dịch đồ trong số bệnh nhân giãn tĩnh mạch tinh chiếm tỷ lệ 42%.

**Bảng 2. Đường kính tĩnh mạch tinh trước nút mạch trước và sau khi làm nghiệm pháp Valsalva**

Siêu âm (n=78)	Trước Valsava	Sau Valsava
Đường kính trung bình (mm)	2,8	3,9
Min/ Max (mm)	2,6/3,7	3,5/5,7

**Nhận xét:** Đường kính tĩnh mạch tinh trước nút trước và sau Valsava là 2,8mm và 3,9mm, dao động từ 2,6mm và 5,7mm.



**Biểu đồ 1. Tinh dịch đồ trước và sau 6 tháng nút mạch**

**Nhận xét:** Mật độ tinh trùng, độ di động tinh trùng trước nút mạch tương ứng là 10 triệu/ml và 27%. Sau nút mạch 6 tháng có sự cải thiện có ý nghĩa thống kê với mật độ tinh trùng là 21 triệu/ml và độ di động là 55% với p<0,05.

**Bảng 3. Siêu âm doppler sau nút mạch 6 tháng**

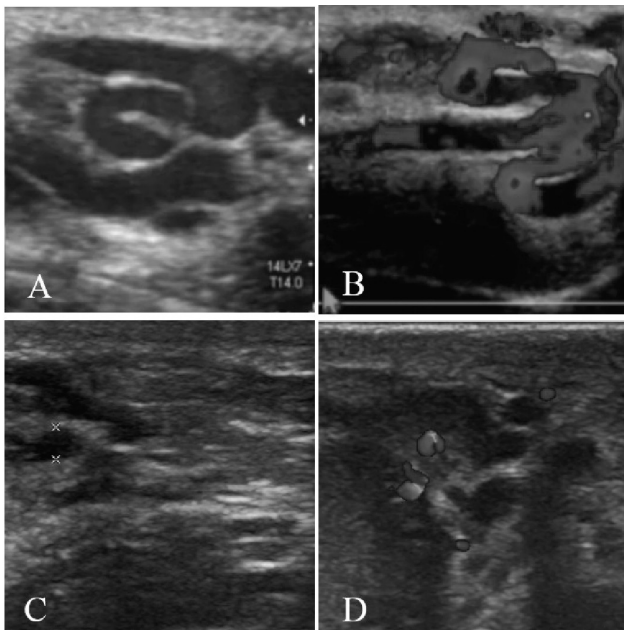
Đặc điểm	Đường kính (mm)	Valsava
Trước	3 – 6	Có
Sau 6 tháng	< 2,5	Không

**Nhận xét:** Sau nút mạch sau 6 tháng, tất cả bệnh nhân đều có đường kính tĩnh mạch tinh trở về bình thường và không còn dòng trào ngược khi làm nghiệm pháp Valsava.

**IV. BÀN LUẬN**

Giãn tĩnh mạch tinh là sự giãn bất thường, nghèo nghèo của đám rối tĩnh mạch hình dây leo phía sau tinh hoàn do trào ngược máu từ tĩnh mạch tinh. Đây là bệnh lý gặp ở 10 - 15% nam giới bình thường và 40% ở nam giới vô sinh. Trong nghiên cứu của chúng tôi độ tuổi trung bình là 22,6 tuổi (từ 16 - 52 tuổi). Lý do bệnh nhân đến khám chủ yếu là đau tức bìu trái đơn thuần chiếm tỷ lệ cao nhất với 76,9%, số bệnh nhân bị biến đổi tinh dịch đồ bao gồm giảm mật độ tinh trùng, độ di động tinh trùng, chiếm tỷ lệ khá cao 42%, kết quả tương đồng với nghiên cứu của Gandini [6].

Kết quả siêu âm ở các nhóm bệnh nhân được nút giãn tĩnh mạch tinh cho thấy đường kính trung bình tĩnh mạch tinh giãn trước Valsava là 2,8mm, sau Valsava là 3,9mm, như vậy đường kính tĩnh mạch tinh trước nút đều lớn hơn 2,5mm, và dao động trong khoảng 3-6mm. Dựa vào lâm sàng và siêu âm doppler có thể phân loại mức độ của giãn tĩnh mạch tinh thành 3 type theo Dubin và Amelar, theo đó trong nghiên cứu chúng tôi gặp chủ yếu là type I với 60% và type II với 30%. Trong số các bệnh nhân được nút mạch có tới 33 bệnh nhân (chiếm 42%) có biến đổi về tinh dịch đồ chú ý nhất là sự di động của tinh trùng, đây là yếu tố chính để có thai. Như vậy chỉ với dấu hiệu đau tức bìu bệnh nhân đã có biến đổi về tinh dịch đồ, nếu muộn hơn những thay đổi này sẽ đáng kể và có thể gây vô sinh.



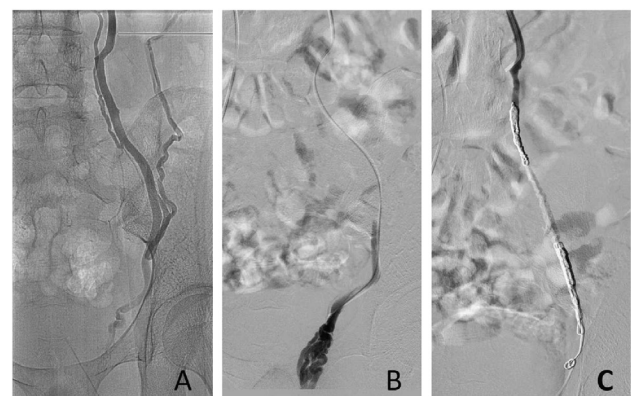
**Hình 2:**

(A, B) Hình ảnh siêu âm 2D, doppler tĩnh mạch tinh của bệnh nhân trước can thiệp, đường kính tĩnh mạch tinh 3,6mm

(C, D) Hình ảnh siêu âm 2D, doppler tĩnh mạch tinh của bệnh nhân sau can thiệp 3 tháng, đường kính tĩnh mạch tinh 1,9mm.

Hình thái giải phẫu giãn tĩnh mạch tinh dựa trên bảng phân loại của Bahren 1983 chia thành 5 type, theo đó trong nghiên cứu của chúng tôi type I, III chiếm 43,5% đây là các type chỉ có một nhánh chính, các type còn lại chiếm 47,5%

có một nhánh chính và các nhánh bên với: tĩnh mạch thận, tĩnh mạch thất lưng, tĩnh mạch sau phúc mạc, tĩnh mạch đại tràng,... Với các type có nhánh bên điều trị phẫu thuật hoặc can thiệp chỉ dùng 01 loại vật liệu đơn thuần sẽ gây tái phát. Trong nghiên cứu của chúng tôi, tất cả bệnh nhân đều được kết hợp giữa thả Coils và bơm keo. Dựa vào siêu âm, tĩnh mạch tinh giãn từ 3-6mm và kết hợp đo đường kính tĩnh mạch tinh giãn trên chụp tĩnh mạch tinh trên chụp mạch số hóa xóa nền, đường kính Coils đầu đặt ở lỗ bẹn sâu có đường kính 6-8mm, Coils phía trên vị trí bơm keo thường chọn Coils 8-12mm, tùy vào mức độ giãn tĩnh mạch của bệnh nhân. Số lượng Coils trung bình 2,01 Coils/ bệnh nhân. Việc sử dụng kỹ thuật sandwich kết hợp thả Coils và bơm keo thay vì thả Coils hoặc bơm keo đơn thuần sẽ đạt được ưu điểm đồng thời giải quyết các nhược điểm của mỗi loại vật liệu. Thứ nhất, việc dùng Coils chặn đầu dưới sẽ làm cho keo không di chuyển sâu xuống vùng bìu bẹn, hạn chế các tác dụng phụ sau nút mạch như viêm tinh hoàn, tràn dịch tinh hoàn như một số tác giả khác đã công bố khi chỉ từ dụng chất gây xơ (keo) không [7]. Thứ 2, bơm hỗn dịch keo sẽ gây tắc được toàn bộ nhánh bên, tránh tái phát từ nhánh bên xuống đám rối tĩnh mạch tinh. Thứ 3, sử dụng Coils phía trên nhằm tránh keo đi vào tĩnh mạch gây huyết khối (nhồi máu tĩnh mạch thận, nhồi máu phổi), đồng thời đại thực bào không vào tĩnh mạch tinh, ăn mòn keo gây tái phát sau điều trị. Thứ 4, kỹ thuật này làm giảm số lượng Coils, giảm chi phí cho bệnh nhân



**Hình 3. Kỹ thuật sandwich trên chụp mạch số hóa xóa nền**

(A) Hình ảnh chụp qua ống thông thấy giãn tĩnh mạch tinh type 4 có nhánh bên với đại tràng, thận trái, tĩnh mạch thất lưng.



(B) Hình ảnh chụp qua vi ống thông thấy máu trào nhiều vào tĩnh mạch vùng bìu

(C) Sau can thiệp sử dụng kỹ thuật sandwich, chụp kiểm tra thấy tắc hoàn toàn tĩnh mạch tinh, không còn dòng trào ngược vào tĩnh mạch vùng bìu.

Trên siêu âm doppler sau 6 tháng tất cả các bệnh nhân không còn bị giãn tĩnh mạch tinh, đường kính tĩnh mạch tinh < 2,5mm và không còn dòng trào ngược khi làm nghiệm pháp valsava.

Về sự thay đổi tinh dịch đồ, các nghiên cứu đã cho thấy giãn tĩnh mạch tinh gây ra sự ứ máu trong tinh hoàn, từ đó gây thiếu O<sub>2</sub>, tổn thương tế bào Leydig, giảm tổng hợp hormone Testosteron. Cùng với sự tăng nhiệt độ trong tinh hoàn do ứ máu gây ra giảm số lượng và chất lượng tinh trùng [2], [3]. Trong nghiên cứu của chúng tôi có 33 bệnh nhân có thay đổi tinh dịch đồ. Sau 6 tháng sự cải thiện về tinh dịch đồ là khá đáng kể, cụ thể mật độ tinh trùng tăng từ 10 triệu lên 21 triệu tinh trùng/ml, với p < 0,05, độ di động tinh trùng tăng lên từ 27% lên 55%, với p < 0,05. Kết quả này cũng khá tương đồng với một số tác giả khác [5]. Trong khi đó các nghiên cứu của Comhaire F và Vermeulen A, cho thấy sau phẫu thuật điều trị giãn tĩnh mạch tinh không thay đổi số lượng, chất lượng tinh trùng [8]. Như vậy có thể thấy rằng nút mạch cho những bệnh nhân giãn tĩnh mạch tinh có thể giúp cải thiện về số lượng, sự di động cũng như số lượng tinh trùng sống. Tuy nhiên do thời

gian theo dõi còn ngắn nên chúng tôi chưa đánh giá về khả năng có con của những bệnh nhân đến khám vì vô sinh hay có thay đổi tinh dịch đồ.

Trên thế giới đã có một số báo cáo về tỷ lệ tái phát sau điều trị giãn tĩnh mạch tinh bằng can thiệp từ 0 - 8% [6], tuy nhiên trong nghiên cứu của chúng tôi hiện tại chưa gặp bệnh nhân có tái phát sau điều trị có thể do thời gian nghiên cứu của chúng tôi còn ngắn, số lượng bệnh nhân chưa nhiều, có thể do chúng tôi sử dụng keo nên tắc hoàn toàn các nhánh bên giảm tái phát. Các tác dụng phụ thường gặp đã được một số tác giả báo cáo thường gặp là viêm đám rối tĩnh mạch tinh hay tràn dịch màng tinh hoàn, những biến chứng này do chất gây xơ trào vào đoạn xa của tĩnh mạch tinh. Tuy nhiên trong nghiên cứu của chúng tôi chưa phát hiện biến chứng nào, có thể do chúng tôi dùng Coils chặn đầu dưới nên keo không trào được đến đoạn xa của tĩnh mạch tinh [9].

## V. KẾT LUẬN

Qua nghiên cứu trên 78 bệnh nhân tại khoa Chẩn đoán hình ảnh, bệnh viện Bạch Mai, cho thấy điều trị giãn tĩnh mạch tinh bằng phương pháp nút mạch sử dụng kỹ thuật sandwich kết hợp thả Coils và bơm keo là phương pháp an toàn, hiệu quả, ít biến chứng, đồng thời cải thiện rõ mật độ và độ di động tinh trùng từ đó làm giảm tỷ lệ vô sinh ở người trưởng thành.

## TÀI LIỆU THAM KHẢO

1. **Berger OG**, *Varicocele in adolescence*. ClinPediatr (Phila), 1998. **19**:(810-811).
2. **Andres TE, Trainer TD and Lapenas DJ** (1981) *Small vessel alteration intestis of infertile men with varicocele*. Am J Clin Pathol 76,378 – 384.
3. **Cameron DT and Snyder FE** (1982) *Ultrastructural surface characteristics of seminiferous tubules from men with varicocele*. Andrologia 14,425 – 433.
4. **Kurgan A, Nunnelee J., Zilberman M.** (1994) *The importance of the early detection of varicocele in adolescent males*. 1994. **19**: p. 36-37.
5. **Homonnai ZT, Engelhard Y, Rudberg Z, David MP, Paz G** (1997) *Varicocelectomy and male fertility: comparison of semen quality and recurrence of varicocele following varicocelectomy by two techniques*. Int J Androl 1997. **3**: p. 447-458.
6. **Roberto Gandini and et al** (2008), *Transcatheter foam sclerotherapy with sodium tetradecyl sulfate--outcome in 244 patients*. Radiology, 2008. **246**: p. 2.

7. **Kian-Hiong Tay and et al** (2002) *Selective Spermatic Venography and Varicocele Embolization in Men with Circumaotic Left Renal Veins*. Journal vascular interventional radiology 2002. **13**: p. 739-742.
8. **Comhaire F and Vermeulen A** (1975) Plasma testosterone in patients with varicocele and sexual inadequacy. J Clin Endocrinol Metab 40,824 – 829.
9. **Puche-Sanz and et al** (2014). *Primary treatment of painful varicocoele through percutaneous retrograde embolization with fibred Coilss*. Andrology, 2014. **2**: p. 716-720.

---

## TÓM TẮT

**Mục tiêu:** Đánh giá kết quả cải thiện tinh dịch đồ khi điều trị gây tắc giãn tĩnh mạch tinh bằng kỹ thuật sandwich sử dụng vật liệu Coils (vòng xoắn kim loại) và keo (histoacryl).

**Đối tượng và phương pháp nghiên cứu:** 78 bệnh nhân được chẩn đoán và can thiệp thành công giãn tĩnh mạch tinh tại Bệnh viện Bạch Mai từ 5/2009 đến 5/2017, các bệnh nhân được khám lâm sàng, làm tinh dịch đồ, siêu âm ở thời điểm trước nút mạch và sau nút mạch 6 tháng.

**Kết quả:** Độ tuổi trung bình 22,6 tuổi, lý do vào viện chủ yếu là đau tức bìu chiếm 76,9%. Kết quả sau 6 tháng điều trị tất cả bệnh nhân đều giảm triệu chứng đau, thang điểm đau Vas giảm từ 6,7 điểm xuống 1,2 sau 6 tháng,  $p < 0,05$ . Mật độ tinh trùng tăng lên từ 10 triệu/ml lên 21 triệu/ml, độ di động tinh trùng tăng từ 27% lên 55%,  $p < 0,05$ . Đường kính tĩnh mạch tinh trở về giới hạn bình thường và không còn dòng trào ngược khi làm Valsava sau 6 tháng. Không có các biến chứng lớn hay nhỏ trong quá trình can thiệp và 6 tháng sau can thiệp.

**Kết luận:** Điều trị can thiệp nội mạch với kỹ thuật sandwich kết hợp Coils và keo trong điều trị giãn tĩnh mạch tinh là an toàn và hiệu quả cao trong việc cải thiện chất lượng và số lượng tinh trùng.

**Từ khóa:** Giãn tĩnh mạch tinh, tinh dịch đồ, can thiệp nội mạch điều trị giãn tĩnh mạch tinh, kỹ thuật sandwich.

---

Người liên hệ: Phan Hoàng Giang. Khoa CĐHA bệnh viện Bạch Mai.

Email: phanhoanggiang1987@yahoo.com

Ngày nhận bài: 20.4. 2017. Ngày chấp nhận đăng: 22.5.2017