

NGHIÊN CỨU GIÁ TRỊ CHẨN ĐOÁN UNG THƯ VÚ CỦA SIÊU ÂM MODE B VÀ SIÊU ÂM ĐÀN HỒI MÔ - STRAIN ELASTOGRAPHY

Research into the value of b-mode ultrasound and strain elastography ultrasound in the diagnosis of breast cancer

Nguyễn Thị Thu Thảo, Lưu Hồng Nhung*, Vũ Đăng Lưu*, Phạm Minh Thông**

SUMMARY

A diagnostic test study was conducted at Bạch Mai hospital to evaluate the efficacy of Ultrasound Strain Elastography in diagnosis of breast masses.

Result: 57 patients with 61 lesions were prospectively evaluated by B-mode ultrasound and strain elastography, followed by the core biopsy. The sensitivity, specificity, positive predictive value, negative predictive value, accuracy for the B-mode Ultrasound were 87,5%, 29,7%, 44,6%, 78,6%, 52,5%. Elastography combined with B-mode ultrasound improved the value in diagnosis, the sensitivity, specificity, positive predictive value, negative predictive value, accuracy were 87,5%, 67,6%, 56,7%, 89,3%, 75,4%.

Conclusion: Strain elastography can better diagnose BI-RADS 3 and 4a lesions, especially when combined with B-mode breast ultrasound, which may increase or decrease the BI-RADS level, improve the accuracy from 52,5% to 75,4%.

Key words: B-mode Ultrasound, Strain Elastography, Breast cancer.

* Trung tâm CDHA bệnh viện Bạch Mai

I. ĐẶT VẤN ĐỀ

Ung thư vú (UTV) là căn bệnh hay gặp, đứng hàng đầu trong số các ung thư ở nữ giới, chiếm một phần rất lớn trong gánh nặng ung thư toàn cầu: theo GLOBOCAN năm 2012 trên toàn thế giới có khoảng 1,7 triệu ca UTV mới mắc (chiếm khoảng ¼ các bệnh ung thư) và có 522.000 ca tử vong. Tại Mỹ năm 2012, ghi nhận khoảng 230.000 ca mới mắc và 42.000 ca chết vì ung thư vú[1].

Ở Việt Nam, theo số liệu của Chương trình mục tiêu phòng chống ung thư năm 2010 UTV với tỷ lệ mắc chuẩn theo tuổi là 29,9/100.000 dân, trong đó tỷ lệ mắc UTV tại TP Hồ Chí Minh là 21/100.000 còn ở Hà Nội là 39,4/100.000 dân, đứng đầu trong các loại ung thư ở nữ và tăng gần gấp đôi so với năm 2000 với số ca mới mắc là 12,533, trong có 5339 ca tử vong [2].

Chẩn đoán được sớm và chính xác UTV sẽ giúp cho việc điều trị bệnh thành công. Siêu âm B-mode là một phương pháp có giá trị cao để chẩn đoán UTV, đã được áp dụng rộng rãi và được hội Chẩn đoán hình ảnh Mỹ (American College of Radiology - ACR) đưa vào trong “Hệ thống dữ liệu và báo cáo kết quả chẩn đoán hình ảnh tuyến vú” (Breast imaging report and data system, BI-RADS) [3]. Việc phân loại theo BI-RADS sẽ giúp các nhà điều trị định hướng hành động xử trí trên lâm sàng.

Tổn thương BI-RADS 3 nhiều khả năng là lành tính, được khuyến cáo nên theo dõi ngắn hạn. Vì trong nhóm này vẫn có khoảng ≤ 2 % nguy cơ là ác tính, nên đôi khi khiến rất nhiều BN bị lo lắng và phải đến viện nhiều lần. Tổn thương BI-RADS 4a có nguy cơ ác tính thấp (>2% đến ≤ 10%), tuy nhiên sinh thiết kim hay chọc hút tế bào bằng kim nhỏ vào tổn thương được khuyến cáo cho tất cả BN trong nhóm BI-RADS 4, và như thế, một tỷ lệ BN cao phải làm thủ thuật chẩn đoán xâm lấn không cần thiết. Việc phân độ chính xác tổn thương BI-RADS 3 và 4a sẽ mang lại lợi ích lớn đối

với bản thân người bệnh, cũng như định hướng đúng đắn hơn về xử trí cho các bác sĩ lâm sàng. Để nâng cao độ chính xác chẩn đoán, siêu âm đàn hồi mô mức biến dạng Strain Elastography (SE) đã được giới thiệu (Ophir và cộng sự)[4]. Đây là kỹ thuật không xâm lấn được dùng để đánh giá độ cứng của mô. Mô ung thư thường cứng hơn tuyến vú bình thường, và người ta tin rằng, điều này được thấy từ giai đoạn sớm của ung thư. Các nghiên cứu trên thế giới đã chỉ ra rằng: siêu âm đàn hồi mô khi kết hợp với các phương tiện chẩn đoán khác (siêu âm, XQ tuyến vú) sẽ làm tăng hoặc giảm 1 độ BIRADS tùy thuộc vào điểm đàn hồi của tổn thương được khảo sát, và do đó có thể hạn chế những sinh thiết không cần thiết cho bệnh nhân đồng thời chỉ ra điểm sinh thiết phù hợp nhất.

Mục tiêu nghiên cứu: Đánh giá giá trị chẩn đoán ung thư vú của phương pháp siêu âm hồi mức biến dạng - Strain Elastography (SE)

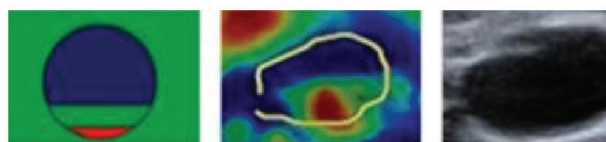
II. ĐỐI TƯỢNG VÀ PHƯƠNG PHÁP


Nghiên cứu của chúng tôi là mô tả cắt ngang, đã thực hiện được 57BN đến khám tại bệnh viện Bạch Mai, trong thời gian từ tháng 6/ 2017 – 9/2017.

Quy trình, phương pháp thực hiện

Chúng tôi sử dụng máy siêu âm Logiq E9 thuộc hãng GE, đầu dò phẳng (linear), tần số 15 MHz. BN được làm siêu âm mode-B, được phân loại theo BI-RADS. Các BN có tổn thương từ BI-RAD 3 trở lên sẽ được tiến hành siêu âm đàn hồi mô mức biến dạng (Strain Elastography – SE). Đánh giá lại tổn thương về mặt định tính: dựa vào thang điểm đàn hồi với 5 mức theo thang điểm của Tsukuba và đánh giá bán định lượng theo tỷ số căng (strain ratio – SR), tỷ số chiều dài (length ratio – E/B ratio); từ đó, đưa ra được phân loại BI-RADS cuối cùng. Các tổn thương đều được đánh giá mô bệnh học, bệnh phẩm được lấy bằng kim sinh thiết 14G.

Dấu hiệu BGR





Hình 1. Đối chiếu thang điểm màu siêu âm đàn hồi mô của Tsukuba.

- BGR: Nang tuyến vú cho nhiều ảnh vượt ngưỡng (aliasing artifact) biểu hiện bằng ba vạch màu xanh dương – xanh lá cây – đỏ.
- Điểm 1: Nếu tổn thương là mềm (tất cả tổn thương màu xanh lá cây)
- Điểm 2: Nếu tổn thương hỗn hợp có cả thành phần cứng và thành phần mềm trong đó chủ yếu là thành phần mềm (phần lớn tổn thương màu xanh lá cây, rải rác có chỗ màu xanh dương)
- Điểm 3: Tổn thương cứng nhưng kích thước tổn thương trên siêu âm đàn hồi nhỏ hơn trên siêu âm B-mode (Trung tâm tổn thương màu xanh dương, ngoại vi màu xanh lá).
- Điểm 4: Tổn thương cứng và kích thước trên siêu âm đàn hồi bằng kích thước trên B-mode (toàn bộ tổn thương màu xanh dương).
- Điểm 5: Nếu tổn thương cứng và lớn hơn trên siêu âm đàn hồi so với siêu âm B-mode (tổn thương và phần mô xung quanh có màu xanh dương).

Đánh giá xếp loại tổn thương

- Trên siêu âm đàn hồi mô Strain Elastography (SE): Thang điểm từ 1 đến 5 của Tsukuba dựa trên tương quan phổ màu bên trong tổn thương với mô xung quanh, điểm càng cao thì khả năng ác tính càng cao. Tổn thương ác tính nếu có điểm từ 4 đến 5, lành tính nếu điểm từ 1 đến 2 hoặc BGR, tổn thương nghi ngờ nếu có điểm 3.
- Phân loại BI-RADS trên siêu âm mode-B: Tổn thương BI-RADS từ 1,2,3 xếp vào nhóm lành tính. Tổn thương BI-RADS 4a,4b,4c,5 xếp vào nhóm ác tính.
- Phối hợp siêu âm mode-B và SE: Tổn thương BI-RADS 3 trên siêu âm mode-B mà trên SE có điểm 4 hoặc 5 thì tăng lên BI-RADS 4a. Tổn thương BI-RADS 4a trên siêu âm mode-B mà trên SE có điểm 1 hoặc 2 thì giảm xuống BI-RADS 3.

Thu thập số liệu

Xử lý và phân tích số liệu: bằng phần mềm SPSS 20.0.

Nghiên cứu không vi phạm các chuẩn mực đạo đức trong y học

III. KẾT QUẢ

- Chúng tôi đã có được 57BN với 61 tổn thương được đánh giá trên siêu âm mode-B, siêu âm đàn hồi mô tuyến vú.

- Tuổi trung bình của các BN là 43,6. Người ít tuổi nhất là 15 và người nhiều tuổi nhất là 71. Nhóm

tuổi >40 chiếm tỷ lệ cao nhất ở cả nhóm UTV và nhóm không UTV. Thấp nhất là nhóm tuổi ≤20 với 1 bệnh nhân thuộc nhóm không UTV. Không có bệnh nhân UTV nào có tuổi ≤25.

- 50% các bệnh nhân đi khám tình cờ phát hiện tổn thương. Triệu chứng hay gặp nhất của các BN khi vào viện là tự sờ thấy khối (26,2%), tiếp theo triệu chứng đau vú chiếm 18%.

Bảng 1. Kết quả mô bệnh học sau sinh thiết

Kết quả mô bệnh học		Số lượng n (%)	Tổng n (%)
U xơ tuyến vú	Lành tính	14 (23)	37 (61)
Viêm xơ tuyến vú		11 (18)	
Bệnh tuyến xơ hoá (adenosis sclerosing)		11 (18)	
Papiloma		1 (1,6)	
Ung thư biểu mô thể ống xâm nhập	Ác tính	19 (31,1)	24 (39)
Ung thư biểu mô thể tiểu thùy xâm nhập		1 (1,6)	
Ung thư biểu mô ống tại chỗ		3 (4,9)	
Ung thư biểu mô nhú có vỏ (encapsulated papillary carcinoma)		1 (1,6)	
Tổng		61 (100)	61 (100)

Bảng 2. Phân loại BI-RADS trên siêu âm mode-B

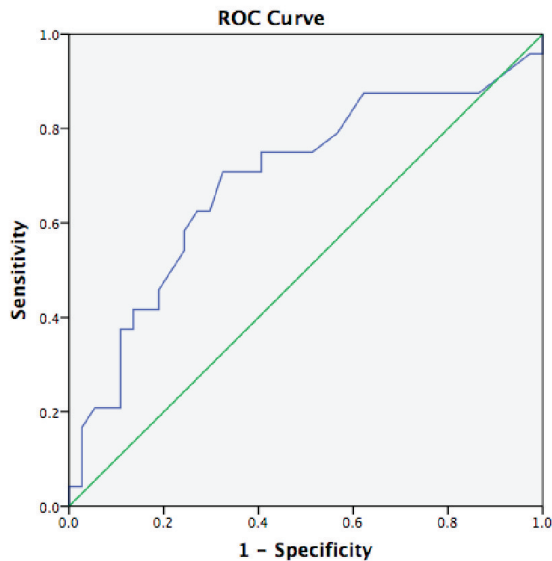
	BI-RADS							Tổng
	1	2	3	4a	4b	4c	5	
Số lượng	0	0	14	23	6	4	14	61
Tỷ lệ %	0	0	23	37,7	9,8	6,6	23	100

Bảng 3. Phân loại điểm đàn hồi theo thang điểm của Tsukuba

	Thang điểm đàn hồi của Tsukuba						Tổng
	BGR	1	2	3	4	5	
Số lượng	11	1	13	9	21	6	61
Tỷ lệ%	18	1,6	21,3	14,8	34,4	9,8	100

- Nhóm u lành tính, tỷ số căng giữa tổn thương/ mô mỡ trung bình là 2,65; độ lệch 2,03. Nhóm u ác tính, tỷ số căng giữa tổn thương/ mô mỡ trung bình là 4,6; độ lệch 2,77. Sự khác biệt không có ý nghĩa thống kê (p = 0,09).

- Nhóm u lành tính, tỷ số căng giữa tổn thương/ nhu mô lành có cùng độ sâu trung bình là 2,5; độ lệch 1,7. Nhóm u ác tính, tỷ số căng giữa tổn thương/ nhu mô lành có cùng độ sâu trung bình là 3,93; độ lệch 2,56. Sự khác biệt có ý nghĩa thống kê (p=0,002).



Biểu đồ 1. Biểu đồ đường cong ROC của tỷ số căng giữa tổn thương/nhu mô lành cùng độ sâu trong chẩn đoán UTV

Bảng 4. Phân loại BI-RADS trên siêu âm mode-B phối hợp với Strain Elastography đối chiếu với kết quả mô bệnh học

		Lành tính	Ác tính	Tổng
Siêu âm mode-B	BI-RADS 3	11	3	14
	BI-RADS 4a, 4b, 4c, 5	26	21	47
Siêu âm mode-B phối hợp với SE	BI-RADS 3	25	3	28
	BI-RADS 4a, 4b,4c, 5	12	21	33

Bảng 5. Giá trị của các phương pháp

Phương pháp siêu âm	Độ chính xác	Độ nhạy	Độ đặc hiệu	Giá trị dự báo dương tính	Giá trị dự báo âm tính
Mode-B	52,5%	87,5%	29,7%	44,6%	78,6%
Mode-B + SE	75,4%	87,5%	67,6%	56,7%	89,3%

IV. BÀN LUẬN

- Nghiên cứu của chúng tôi trên 57 BN với 71 tổn thương. Tuổi trung bình là 43,6. Nhóm tuổi dưới 25 không có BN nào mắc ung thư vú. Nhóm tuổi >40 chiếm tỷ lệ cao nhất ở cả nhóm UTV và nhóm không UTV. Điều này được giải thích theo nghiên cứu của các tác giả khác đã chỉ ra tỷ lệ mắc ung thư vú tăng dần theo tuổi[5].

- Triệu chứng lâm sàng khi BN đến khám, hầu hết là tự sờ thấy khối (26,2%). Kết quả nghiên cứu của chúng tôi cũng phù hợp với Foxcroft [6]. Lý do nữa khiến BN đi khám là cảm giác đau vú (18%). Dấu hiệu đau thường không điển hình, phần lớn các khối u vú

chỉ gây cảm giác đau nhói hoặc hơi mơ hồ. Tỷ lệ BN đi khám tình cờ phát hiện ra bệnh chiếm 50% vì các tổn thương vú nhỏ rất ít gây ra triệu chứng, hoặc triệu chứng không rõ ràng nên thường bị bỏ sót.

- 61 tổn thương được sinh thiết, có 24 tổn thương ác tính (39%), trong đó ung thư biểu mô thể ống xâm nhập chiếm tỷ lệ cao nhất (19/24 tổn thương). Kết quả này tương đồng với nghiên cứu của các tác giả Schaefer (60/64 tổn thương ác tính)[7] và Ako Itoh (117/144 tổn thương ác tính)[8], Kristina Bojanic (69%) [9].

- Trên siêu âm mode – B, các tổn thương được phân loại từ BI-RADS từ 3 đến 5, còn trên siêu âm SE, nhóm tổn thương ác tính có điểm đàn hồi (Tsukuba

Scores) phân bố từ 1 đến 5; 11 trường hợp có dấu hiệu BGR. Nhóm tổn thương ác tính trên mô bệnh học có tỷ số căng giữa tổn thương/ nhu mô lành cùng độ sâu (3,93) cao hơn nhóm lành tính (2,56), có ý nghĩa thống kê ($P < 0,05$). Kết quả này được giải thích do tổn thương ác tính có xu hướng cứng hơn so với nhu mô xung quanh trong khi tổn thương lành tính có độ cứng tương tự như mô xung quanh. Kết quả này cũng tương đồng với nghiên cứu của tác giả Ako Itoh [8]. Không có sự khác biệt về tỷ số căng giữa tổn thương/ mô mỡ trước tuyến, trong khi ở nghiên cứu của các tác giả khác, tỷ số này cao hơn có ý nghĩa thống kê ở nhóm tổn thương ác tính, hơn nữa họ còn chỉ ra điểm cắt giữa 2 nhóm này: Thomas và cộng sự là 2,45[10], của Gheonea và cộng sự là 3,65[11], của Liu và cộng sự 4,15[12], của Barr 4,8 [13]. Điều này được giải thích do cỡ mẫu trong nghiên cứu của chúng tôi bé, hơn nữa phương pháp này lại phụ thuộc vào lực ấn của người làm siêu âm, và sẽ khác nhau giữa các lần siêu âm. Bên cạnh đó, mô mỡ trước tuyến nằm nông hơn so với nhu mô tuyến cũng như tổn thương, tỷ số căng giữa tổn thương / mô mỡ sẽ bị nhiễu.

- Từ số liệu về tỷ số căng giữa tổn thương/ nhu mô lành cùng độ sâu, chúng tôi có biểu đồ về đường cong ROC. Diện tích dưới đường cong ROC là 0,691 với $p = 0,012 < 0,05$. Biểu đồ cho thấy có sự tương quan rõ giữa tỷ số này trong việc chẩn đoán UTV.

- Menezes và cộng sự 2016 đánh giá 4 chỉ số siêu âm đàn hồi mô mức biến dạng (thang điểm đàn hồi của Tsukuba, tỷ số căng, tỷ số kích thước, tỷ số diện tích) và chỉ ra rằng cả 4 chỉ số đều có giá trị chẩn đoán phân biệt giữa tổn thương lành tính và ác tính, trong đó thang điểm đàn hồi của Tsukuba có giá trị cao nhất[15].

- Chẩn đoán siêu âm mode-B có độ nhạy là 87,5%, độ đặc hiệu 29,7%, giá trị dự báo dương tính

là 44,6% và giá trị dự báo âm tính là 78,6%, độ chính xác là 52,5%. Khi phối hợp siêu âm mode-B với siêu âm SE, cho độ nhạy là 87,5%, độ đặc hiệu 67,6%, giá trị dự báo dương tính 56,7% và giá trị dự báo âm tính là 89,3%, độ chính xác là 75,4%. Nghiên cứu của Kristina Bojanic cũng chỉ ra rằng nếu kết hợp siêu âm đàn hồi mức biến dạng strain elastography với mode-B để phân loại BI-RADS thì độ chính xác của chẩn đoán sẽ gia tăng [9]. Nhiều tổn thương trên siêu âm mode-B được xếp loại BI-RADS 3 và 4a khi đối chiếu với siêu âm đàn hồi mô được tăng hoặc giảm bậc, và do đó làm tăng thêm độ nhạy, độ đặc hiệu của siêu âm. Tổn thương BI-RADS 4b đến 5 trên siêu âm mode – B không thay đổi phân loại khi đối chiếu với siêu âm đàn hồi mô. Trong nghiên cứu của chúng tôi, 1 BN được xếp loại BI-RADS 3 trên siêu âm mode-B khi phối hợp với SE được nâng lên BI-RADS 4a, và 1 BN được xếp loại BI-RADS 4a trên siêu âm mode-B được hạ xuống BI-RADS 3 sau khi phối hợp siêu âm mode-B và SE với nhau, khi đối chiếu với mô bệnh học cho kết quả phù hợp.

V. KẾT LUẬN

- Siêu âm đàn hồi mô Strain Elastography hứa hẹn là kỹ thuật có giá trị trong chẩn đoán phân biệt các tổn thương lành tính và ác tính ở vú. Đặc biệt khi kết hợp siêu âm mode-B với siêu âm SE làm tăng độ chính xác của phương pháp này từ 52,5% lên 75,4%.

- Giá trị của siêu âm SE là giúp chẩn đoán các tổn thương BI-RADS 3 và 4a tốt hơn, làm tăng hoặc giảm bậc BI-RADS, bệnh nhân sẽ tránh được những sinh thiết không cần thiết.

- Tuy nhiên kỹ thuật siêu âm đàn hồi mức biến dạng (Strain Elastography) là phương pháp đánh giá định tính và bán định lượng, nó phụ thuộc nhiều vào kỹ năng và kinh nghiệm của người làm siêu âm.

TÀI LIỆU THAM KHẢO

1. Ferlay J, Soerjomataram I, and Dikshit R et al, *Cancer incidence and mortality worldwide: Sources, methods, and major patterns in Globocan 2012*. Int Cancer, 2012. **10**: p. 1002.
2. Bùi Diệu, *Một số bệnh ung thư ở phụ nữ*. 2011, Nhà xuất bản Y học, Hà Nội.
3. Carl J. D’Orsi et al, *ACR BI-RADS® Atlas Breast Imaging Reporting and Data System*. 2013.
4. Ophir J and *Elastography: A quantitative method for imaging the elasticity of biological tissues*. Ultrason Imaging, 1991. **13**: p. 111-134.

5. William H. Hindle, Leonard Davis et al, *Clinical value of mammography for symptomatic 1women 35 years of age and younger*. Am J Obstet Gynecol, 1997. **6**(1): p. 1484-1490.
6. Foxcroft LM, Evans EB, and Porter AJ et al, *The diagnosis of breast cancer in women younger than 40*. Breast, 2004. **13**(4): p. 297-306.
7. F.K.W. Schaefer, I. Heer et al, *Breast ultrasound elastography—Results of 193 breast lesions in a prospectivestudy with histopathologic correlation*. European Journal of Radiology, 2011. **77**: p. 450-456.
8. Ito A et al, *Breast Disease: Clinical Application of US Elastography for Diagnosis*. Radiology, 2006. **239**(2): p. 341-350.
9. Kristina Bojanic et al, *Implementation of Elastography Score and Strain Ratio in Combination with B-Mode Ultrasound Avoids Unnecessary Biopsies of Breast Lesions*. Ultrasound in Medicine & Biology, 2017. **43**(4): p. 804-816.
10. Thomas A, Degenhardt F, Farrokh A et al, *Significant differentiation of focal breast lesions: Calculation of strain ratio in breast sonoelastography*. Acad Radiol 2010. **17**: p. 558-563.
11. Gheonea IA, Stoica Z, Bondari S et al, *Differential diagnosis of breast lesions using ultrasound elastography*. Indian J Radiol Imaging, 2011. **21**: p. 301-305.
12. Liu XJ, Zhu Y, Liu PF et al, *Elastography for breast cancer diagnosis: a useful tool for small and BI-RADS 4 lesions*. Asian Pac J Cancer Prev **15**: p. 10739-10743.
13. Barr RG, Zhang Z et al, *Probably benign lesions at screening breast US in a population with elevated risk: prevalence and rate of malignancy in the ACRIN 6666 trial*. Radiology, 2013. **269**: p. 701-712.
14. RICHARD G. BARR, *WFUMB guidelines and recommendations for clinical use of ultrasound elastography: Part 2: breast*. Ultrasound Med Biol 2015. **41**: p. 1148-1160.
15. Menezes R, Sardesai S et al, *Correlation of strain elastography with conventional sonography and FNAC/ biopsy*. J Clin Diagn Res 2016. **10**: p. 5-10.

TÓM TẮT

Một nghiên cứu thử nghiệm chẩn đoán được thực hiện tại bệnh viện Bạch Mai với mục đích nghiên cứu giá trị của phương pháp siêu âm đàn hồi mô mức biến dạng – Strain Elastography (SE) trong chẩn đoán ung thư vú (UTV).

Kết quả: Bước đầu, chúng tôi đã thực hiện được trên 57 bệnh nhân (BN) với 61 tổn thương được chẩn đoán bằng siêu âm mode-B, siêu âm đàn hồi mô Strain Elastography tuyến vú, có đối chiếu với kết quả mô bệnh học. Phương pháp siêu âm mode-B có độ nhạy 87,5%, độ đặc hiệu 29,7%, giá trị dự báo dương tính 44,6% và giá trị dự báo âm tính 78,6%, độ chính xác 52,5%. Khi phối hợp siêu âm mode-B với siêu âm đàn hồi mô mức biến dạng đã làm tăng giá trị chẩn đoán với độ nhạy 87,5%, độ đặc hiệu 67,6%, giá trị dự báo dương tính 56,7%, giá trị dự báo âm tính 89,3%, độ chính xác 75,4%.

Kết luận: Siêu âm đàn hồi mô có thể chẩn đoán các tổn thương BI-RADS 3 và 4a tốt hơn, đặc biệt khi phối hợp với siêu âm vú mode -B, có thể tăng hoặc giảm bậc BI-RADS, làm tăng giá trị chẩn đoán của siêu âm từ 52,5% lên 75,4%.

Từ khóa: siêu âm mode-B, siêu âm đàn hồi mô mức biến dạng, Strain Elastography, ung thư vú.

Ngày nhận bài: 10/8/2018. Ngày chấp nhận đăng: 20/10/2018

Người liên hệ : Nguyễn Thị Thu Thảo, trung tâm CDHA bệnh viện Bạch Mai, email: thuthaohmu@gmail.com