

ĐẶC ĐIỂM HÌNH ẢNH VÀ KẾT QUẢ NÚT MẠCH CẦM MÁU CẤP CỨU UNG THƯ BIỂU MÔ TẾ BÀO GAN VỠ

Evaluate the imaging characteristics of ruptured hepatocellular carcinoma and the effectiveness of embolization for controlling hemorrhage

Trần Việt Hùng, Vũ Hoài Linh*, Lê Thanh Dũng**

SUMMARY

Objecivets: Evaluate the imaging characteristics of hepatocellular carcinoma (HCC) ruptured and the effectiveness of transcatheter arterial embolization for controlling hemorrhage.

Subjects and methods: analyze retrospectively the outcomes of 22 patients who underwent abdominal CTscanner and urgent transarterial embolization for spontaneous ruptured HCC during the period from 01/2014 to 06/2016 in Viet Duc hospital.

Results: Mean tumor size: 83.95mm (longest diameter). 7/22 patients (31.8%) exhibited contrast extravasation on angiography, 2/22 patients (9.1%) exhibited pseudoaneurysm, one patient (4.6%) showed arteriportal shunt, 12/22 (54.5%) showed no vascular injury. The embolization materials we used mostly was Spongel in 18/22 patients (81.8%), histoacryl 4/22 (18.2%). The success rate of embolization in on angiography is 22/22 (100%). 1 patient die in one months after the procedure due to liver failure.

Conclusion: Large tumors are likely to rupture and active bleeding injuries are uncommon. Transarterial embolization is a safe and effective method for controlling spontaneous rupture of HCC.

Key words: *angiography, embolization, hepatocellular carcinoma, large tumors spontaneous rupture.*

**Bệnh viện Hữu nghị
Việt Đức*

I. ĐẶT VẤN ĐỀ

Ung thư biểu mô tế bào gan nguyên phát là ung thư phổ biến thứ 5 trên thế giới với hơn 500.000 ca mới được chẩn đoán mỗi năm. Ung thư biểu mô tế bào gan có nhiều biến chứng như: suy gan, chảy máu tiêu hoá, hội chứng Budd-Chiari, vỡ u. Ung thư gan vỡ là một biến chứng cấp tính đòi hỏi xử trí cấp cứu và có tỉ lệ tử vong cao, tại châu Á và châu Phi nơi tỷ lệ mắc ung thư cao thì tỷ lệ u vỡ là 6.9-14% số ca u gan và là nguyên nhân chảy máu gan không do chấn thương phổ biến nhất ở đàn ông. Tuy vậy, tỷ lệ này tương đối thấp ở châu Âu (1,2).

Điều trị ung thư biểu mô tế bào gan vỡ gồm các phương pháp: điều trị bảo tồn, phẫu thuật và nút mạch đường động mạch (3). Điều trị bảo tồn áp dụng cho trường hợp huyết động ổn định. Tuy nhiên một tỷ lệ tử vong do chảy máu lại hoặc chảy máu tiếp diễn cao. Phẫu thuật có tỷ lệ cầm máu thành công ngay sau phẫu thuật cao (70-100%), nhưng tỷ lệ tử vong sau đó còn cao (40-75%) (4).

Nút mạch đường động mạch (Transarterial Embolization – TAE) là phương pháp hiệu quả, có tỷ lệ cầm máu cao. Phần lớn các bệnh nhân ung thư biểu mô tế bào gan vỡ khi u kích thước lớn trong tình trạng nặng, huyết động không ổn định nên nút mạch là phương pháp hiệu quả, thích hợp trong trường hợp bệnh nhân không thể phẫu thuật được, tỷ lệ tử vong sau 30 ngày thấp hơn so với phẫu thuật mở (4,5).

Mục đích của nghiên cứu này là đánh giá tính an toàn và hiệu quả điều trị ung thư gan vỡ tự phát điều trị bằng nút mạch tại bệnh viện Việt Đức.

II. ĐỐI TƯỢNG VÀ PHƯƠNG PHÁP NGHIÊN CỨU

1. Đối tượng nghiên cứu

22 bệnh nhân ung thư biểu mô tế bào gan vỡ, chụp cắt lớp vi tính hoặc trên chụp mạch số hoá xoả nền có hình ảnh u gan vỡ có chảy máu trong ổ bụng, chụp mạch và nút mạch từ 1/2014 đến 6/2016.

2. Phương pháp nghiên cứu: Nghiên cứu mô tả hồi cứu cắt ngang

3. Phương tiện nghiên cứu: Máy chụp mạch số hoá xoả nền Speed Heart, máy Philips, máy chụp cắt lớp vi tính (từ 2 dãy đến 64 dãy), các loại ống thông 5F, vi ống thông 2.7F, vật liệu nút mạch: lipiodol, keo sinh học, Gelfoam, thuốc phục vụ cho thủ thuật.

4. Các bước tiến hành quy trình chụp và nút mạch:

1.1. Chụp CLVT:

Chụp CLVT ổ bụng-tiểu khung gồm 3 thì, thì trước tiêm để đánh giá máu tụ, dịch máu; thì động mạch: đánh giá thoát thuốc, các ổ giả phình mạch, thông động tĩnh mạch, khối u và tính chất ngấm thuốc; thì tĩnh mạch cửa: đánh giá tính chất thải thuốc của u, huyết khối tĩnh mạch cửa.

4.2. Chụp DSA và nút mạch

- Bước 1: Gây tê tại chỗ, đặt bộ mở thông động mạch đùi bên phải hoặc trái.
- Bước 2: Chụp động mạch chủ bụng, động mạch thân tạng và động mạch mạc treo tràng trên.
- Bước 3: Chọn lọc các nhánh động mạch tổn thương bằng vi ống thông 2.7F.
- Bước 4: Nút mạch cầm máu, sử dụng vật liệu nút mạch tùy theo tổn thương.
- Bước 5: Chụp kiểm tra đánh giá hiệu quả cầm máu
- Bước 6: Rút toàn bộ ống thông, bộ mở thông động mạch, băng ép cầm máu.

1.3. Chỉ tiêu đánh giá:

- Đặc điểm đối tượng nghiên cứu: tuổi, giới, đặc điểm lâm sàng (Mạch, huyết áp, công thức máu, lượng máu truyền...)
- Đặc điểm tổn thương: kích thước khối u, thoát thuốc, giả phình mạch, thông động tĩnh mạch, huyết khối tĩnh mạch cửa.
- Hiệu quả nút mạch: vật liệu nút mạch, tỷ lệ thành công, cầm máu tức thời, tỷ lệ tử vong, số lượng máu truyền, các chỉ số xét nghiệm.
- Biến chứng sau nút mạch, tỉ lệ sống sau 1 tháng

Xử lý số liệu bằng phần mềm SPSS 16.0.

III. KẾT QUẢ NGHIÊN CỨU

1. Đặc điểm chung của nhóm nghiên cứu

Từ tháng 01/2014 đến tháng 06/2016 nhóm nghiên

2. Đặc điểm xét nghiệm

cứu chúng tôi có 22 bệnh nhân (19 nam, 3 nữ, độ tuổi từ 26-69 (trung bình 50.5 tuổi) được chẩn đoán ung thư biểu mô tế bào gan vỡ và chập mạch và nút mạch cầm máu cấp cứu.

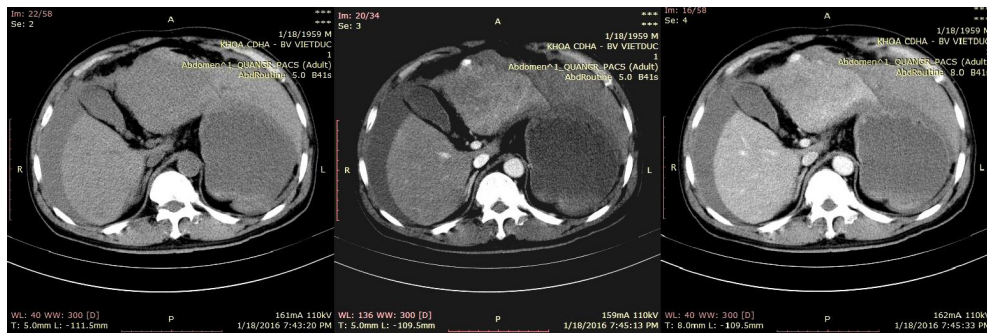
Bảng 1. Công thức máu trước và sau can thiệp

Công thức máu	Trước can thiệp	Sau can thiệp	
Hồng cầu (T/l)	3.01 ± 0.77	3.48 ± 0.37	p < 0.05
Hemoglobin máu (g/dl)	91.5 ± 26.5	105.2 ± 11.1	p < 0.05

3. Đặc điểm hình ảnh cắt lớp vi tính

Đặc điểm khối u: kích thước chiều lớn nhất khối u trung bình 83.95 mm, có 9/22 bệnh nhân (40.9%) có huyết khối tĩnh mạch cửa, trong đó 3 bệnh nhân tắc hoàn toàn nhánh phân thủy trước, 4 bệnh nhân tắc nhánh phải và 2 bệnh nhân tắc nhánh trái.

Đặc điểm tổn thương mạch máu trên cắt lớp vi tính: có 14/22 trường hợp (63.6%) không phát hiện tổn thương mạch, có 6/22 trường hợp (27.3%) có thoát thuốc thì động mạch, 2/22 trường hợp (9.1%) có giả phình mạch.

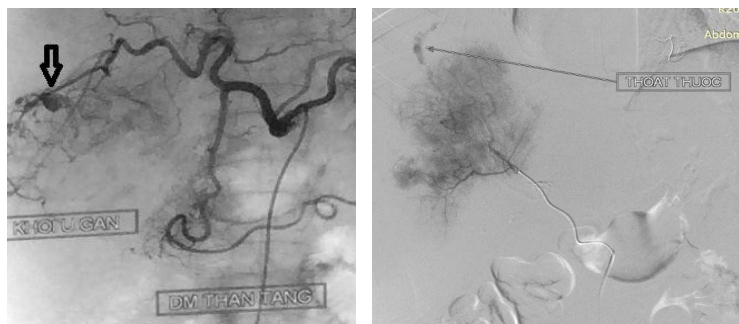


Hình 1. Khối UTBMTBG vỡ có thoát thuốc trên CLVT.

4. Hình ảnh DSA

Bảng 2. Các tổn thương mạch máu trên chụp mạch.

Tổn thương mạch trên chụp mạch	Giả phình	Thoát thuốc	Thông động tĩnh mạch	Không phát hiện tổn thương
Số bệnh nhân	2	7	1	12
Tỷ lệ (%)	9.1%	31.8%	4.6%	54.5%



Hình 2. Hình ảnh thoát thuốc và giả phình mạch trên chụp mạch.

5. Vật liệu nút mạch: Vật liệu nút mạch chủ yếu được dùng là Spongel 18/22 trường hợp (81.8%), có kết hợp kèm hoặc không kèm với lipiodol, 4/22 trường hợp nút có dùng keo sinh học Histoacryl (18.2%).

6. Hiệu quả điều trị

Tỷ lệ nút mạch thành công về mặt kỹ thuật 22/22 trường hợp, không có trường hợp nào nút mạch lần 2. Có 22/22 (100%) huyết động ổn định sau can thiệp và không thấy chảy máu tái phát sau can thiệp. Lượng máu truyền trung bình: 969ml.

Trong số 22 bệnh nhân trong nghiên cứu có 1 bệnh nhân tử vong trong vòng 1 tháng sau can thiệp, 7/22 bệnh nhân tử vong trong vòng 6 tháng sau điều trị, trong số này 6/7 bệnh nhân có huyết khối tĩnh mạch cửa (huyết khối bán phần).

7. Biến chứng sau can thiệp

Không gặp các biến chứng sớm sau can thiệp: tụ máu vị trí chọc động mạch đùi, lóc tách thành mạch.

Hội chứng sau nút mạch: sốt thoáng qua hoặc kéo dài, tăng men gan, hồi phục sau 1-2 tuần, tỉ lệ gặp trong nghiên cứu là 21/22. Có một bệnh nhân suy gan tiến triển và tử vong trong vòng 1 tháng sau điều trị.

Không gặp chảy máu tái diễn sau nút mạch, không có biến chứng áp xe gan hay thuyên tắc mạch phổi do Lipiodol.

IV. BÀN LUẬN

Chụp cắt lớp vi tính là phương pháp chẩn đoán hình ảnh có giá trị cao trong chẩn đoán ung thư biểu mô tế bào gan vỡ. Đặc điểm khối ung thư gan điển hình là khối bất thuốc mạnh thì động mạch và thải thuốc thì tĩnh mạch, khi khối u vỡ có thể phát hiện dễ dàng máu cục hoặc dịch máu tăng tỷ trọng tự nhiên (4). Tỷ lệ thấy được tổn thương mạch máu (chủ yếu là thoát thuốc) trên cả cắt lớp vi tính và chụp mạch trong nghiên cứu chúng tôi đều tương đối thấp 6/22 (27.3%) thấy trên cắt lớp vi tính và 7/22 (31.8%) trên chụp mạch. Điều này cũng phù hợp với nghiên cứu của Yang hay nghiên cứu của Ngan. H (5,6). Cho thấy độ nhạy của thoát thuốc trong chẩn đoán ung thư biểu mô tế bào gan là không cao, tuy nhiên độ đặc hiệu của dấu hiệu này là 100% (5). Trong một số trường hợp có hình ảnh thoát thuốc trên cắt lớp vi tính nhưng không thấy được thoát thuốc

trên chụp mạch, dựa vào cắt lớp vi tính đa dãy có dạng hình mạch máu để định hướng nhánh mạch tổn thương (4). Cần chụp thêm các nhánh động mạch cấp máu cho gan sau can thiệp.

Ung thư biểu mô tế bào gan vỡ là biến chứng không thường gặp, hiện nay chưa có thống nhất trong y văn về một quy trình lựa chọn vật liệu nút mạch cầm máu. Theo Kung và cộng sự vật liệu nút mạch được chuẩn bị gồm xốp gelatin (Spongel) kích thước 3x2x0.1cm cắt ra thành các mảnh nhỏ khoảng 0.5 đến 1 mm, trộn đều trong 6 ml thuốc can quang, tùy theo tổn thương thoát thuốc, giả phình mạch kết hợp trộn thêm 2 ml Lipiodol, dung coils với tổn thương thông động tĩnh mạch (4).

Trong nhóm nghiên cứu của chúng tôi 81,8% được sử dụng vật liệu nút mạch là Spongel. Spongel có tác dụng làm tắc cuống mạch tạm thời, tự tiêu sau 2-4 tuần, nhờ đó mà có thể tiến hành nút mạch hoá chất các đợt điều trị tiếp theo. Keo sinh học Histoacryl là vật liệu nút tắc mạch vĩnh viễn, do vậy nếu nút bằng keo sẽ không còn cuống mạch để thực hiện các lần nút tiếp theo nếu có chỉ định. Trong nghiên cứu của chúng tôi có 03 trường hợp phải dùng vật liệu nút mạch là keo sinh học do nguy cơ suy gan cao, đồng thời các cuống mạch khó khăn trong việc cầm máu, do vậy lựa chọn keo sinh học Histoacryl là để đảm bảo cầm máu trong cấp cứu. Trong số 3 bệnh nhân này có 02 bệnh nhân có huyết khối nhánh phải hoặc nhánh trái tĩnh mạch cửa và tử vong trong vòng 6 tháng sau điều trị.

Chúng tôi có sử dụng Lipiodol có kèm theo hoá chất để nút tắc các mạch nhỏ hơn đồng thời kết hợp điều trị khối u trong cùng thì. Tuy nhiên phương pháp này chỉ áp dụng với các bệnh nhân chức năng gan còn tốt (Child A), khối u có kích thước <5cm.

Trong nghiên cứu 22/22 bệnh nhân được nút tắc hoàn toàn các nhánh mạch, cầm máu tổn thương. Các bệnh nhân có tình trạng ổn định đến khi ra viện, huyết áp sau can thiệp là 3.01T/l và 3.48 T/l, hemoglobin trung bình trước và sau can thiệp là 91.5 mg/dl và 105 mg/dl, cho thấy sự khác biệt trước và sau can thiệp có ý nghĩa thống kê (p<0.05). Tỷ lệ cầm máu cao cho thấy sự

hiệu quả của nút mạch đường động mạch trong kiểm soát chảy máu do u gan vỡ trong cấp cứu, điều này cũng được chứng minh trong nhiều nghiên cứu tương tự của các tác giả nước ngoài (4,7)

Các biến chứng hay gặp sau nút mạch là suy gan, vỡ u tái phát. Suy gan là biến chứng gây tử vong hàng đầu sau nút mạch u gan vỡ. Yếu tố làm tăng tỷ lệ suy gan sau nút đó là huyết khối tĩnh mạch cửa, trong đó huyết khối hoàn toàn tĩnh mạch cửa là chống chỉ định của nút mạch. Trong nghiên cứu tỷ lệ huyết khối tĩnh mạch cửa là 40.9% đây là một yếu tố tiên lượng xấu, tuy nhiên để hồi sức được cho bệnh nhân, cần cân nhắc mức độ huyết khối để lựa chọn chiến lược điều trị phù hợp (4).

Tuy vậy trong nghiên cứu của Kung, báo cáo tất cả 06 bệnh nhân ung thư biểu mô tế bào gan vỡ và huyết khối thân chung tĩnh mạch cửa mà từ chối nút mạch và điều trị bảo tồn chết trong vòng 30 ngày (tỷ lệ tử vong là 100%) (4). Vì vậy với các bệnh nhân ung thư biểu mô tế bào gan vỡ kèm huyết khối tĩnh mạch cửa chúng tôi vẫn quyết định nút mạch cầm máu trong cấp cứu, có tiên lượng biến chứng suy gan đi kèm. Trong nghiên cứu của chúng tôi chỉ có 1/22 bệnh nhân (4.5%) tử vong

trong vòng 1 tháng sau điều trị vì suy gan cấp. Đây là bệnh nhân có khối u gan lớn 12x13cm, có huyết khối nhánh trái tĩnh mạch cửa và được tiên lượng tình trạng nặng. Tỷ lệ tử vong trong vòng 30 ngày trong nghiên cứu của chúng tôi cũng tương đương với các nghiên cứu về nút mạch cầm máu cấp cứu và thấp hơn so với mổ mở trong một vài nghiên cứu (4,5). Tiên lượng đối với các bệnh nhân có huyết khối tĩnh mạch cửa không tốt (6/7 bệnh nhân tử vong trong 6 tháng sau can thiệp có huyết khối tĩnh mạch cửa). Các bệnh nhân ung thư biểu mô tế bào gan vỡ thường nhập viện với bệnh ở giai đoạn muộn, tiên lượng xấu, việc cầm máu cấp cứu và có tỷ lệ tử vong nội viện thấp là ưu điểm của nút mạch (4).

Nghiên cứu của chúng tôi còn hạn chế: thứ nhất đây là nghiên cứu hồi cứu, thứ hai là tình trạng ổn định sau can thiệp của bệnh nhân còn là sự kết hợp của các yếu tố khác, bao gồm tự cầm máu và hiệu quả của việc truyền máu.

V. KẾT LUẬN

Nút mạch cầm máu đường động mạch là phương pháp an toàn và hiệu quả trong điều trị ung thư biểu mô tế bào gan vỡ.

TÀI LIỆU THAM KHẢO

1. B. Davidson, R. Carratta, F. Paccione et al. (1991), "Surgical emergencies in liver disease", *Baillieres Clin Gastroenterol*, 5(4), tr.737-58.
2. M. P. Fernandez and R. D. Redvanly (1998), "Primary hepatic malignant neoplasms", *Radiol Clin North Am*, 36(2), tr.333-48.
3. E. C. Lai and W. Y. Lau (2006), "Spontaneous rupture of hepatocellular carcinoma: a systematic review", *Arch Surg*, 141(2), tr.191-8.
4. C. T. Kung, B. M. Liu, S. H. Ng et al. (2008), "Transcatheter arterial embolization in the emergency department for hemodynamic instability due to ruptured hepatocellular carcinoma: analysis of 167 cases", *AJR Am J Roentgenol*, 191(6), tr.W231-9.
5. H. Ngan, W. K. Tso, C. L. Lai et al. (1998), "The role of hepatic arterial embolization in the treatment of spontaneous rupture of hepatocellular carcinoma", *Clin Radiol*, 53(5), tr.338-41.
6. Y. Yang, H. Cheng, A. Xu et al. (2002), "Transarterial embolization for hemorrhage due to spontaneous rupture in hepatocellular carcinoma", *Zhonghua Zhong Liu Za Zhi*, 24(3), tr.285-7.
7. H. Yoshida, Y. Mamada, N. Tani et al. (2016), "Spontaneous ruptured hepatocellular carcinoma", *Hepatol Res*, 46(1), tr.13-2

TÓM TẮT

Mục tiêu: Đánh giá đặc điểm hình ảnh trên cắt lớp vi tính và chụp mạch ung thư biểu mô tế bào gan vỡ và kết quả nút mạch cấp cứu.

Phương pháp: Nghiên cứu mô tả cắt ngang hồi cứu đánh giá kết quả chụp và nút mạch cấp cứu cầm máu trên 22 bệnh nhân ung thư biểu mô tế bào gan vỡ từ 01/2014 đến 6/2016 tại bệnh viện Việt Đức.

Kết quả: 22/22 bệnh nhân được chẩn đoán u gan vỡ trên cắt lớp vi tính, được chụp mạch số hóa xóa nền (DSA) và nút mạch cấp cứu cầm máu, kích thước trung bình u theo đường kính lớn nhất 83.95mm. Hình ảnh chụp mạch: 7/22 trường hợp (31.8%) có thoát thuốc động mạch, 2/22 (9.1%) có giả phình, 1/22 (4.6%) có thông động tĩnh mạch trong khối, 12/22 trường hợp (54.5%) không phát hiện tổn thương mạch. Vật liệu nút mạch chủ yếu sử dụng Spongel trong 18/22 (81.8%), keo sinh học Histoacryl 4/22 trường hợp (18.2%). Thành công về kỹ thuật và bệnh nhân ra viện trong tình trạng ổn định: 22/22 trường hợp 01 bệnh nhân suy gan và tử vong 1 tháng sau nút mạch.

Kết luận: U gan vỡ có kích thước lớn, thường không kèm tổn thương chảy máu thể hoạt động. Điều trị nút mạch cầm máu đường động mạch trong ung thư biểu mô tế bào gan nguyên phát vỡ là phương pháp an toàn và hiệu quả.

Từ khoá: *chụp mạch, nút mạch, ung thư tế bào gan nguyên phát, u gan vỡ*

Người liên hệ: Trần Việt Hùng, khoa CDDHA bệnh viện Việt Đức, email:hungtranbsb@gmail.com

Ngày nhận bài: 15.6.2018. Ngày chấp nhận đăng:20.7.2018