



# NHÂN MỘT VÀI TRƯỜNG HỢP ĐIỀU TRỊ VIÊM GÂN VÔI HÓA BẰNG CHỌC HÚT VÔI DƯỚI HƯỚNG DẪN SIÊU ÂM

## Report of several cases of treatment of calcific tendonitis by aspiration under ultrasound guidance

*Vương Thu Hà\*, Đặng Thị Bích Nguyệt\*, Lê Tuấn Linh\*, Bùi Văn Lệnh\**

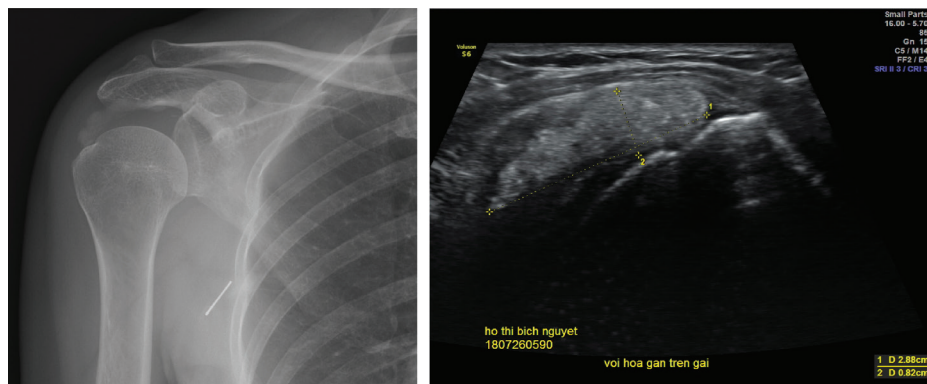
### SUMMARY

Calcific tendonitis is a common disease caused by the deposition of canxi hydroxyapatite crystals in the tendons. The disease can occur in all tendons in the body and also in the ligaments, but the most common sites are the tendons of rotator cuffs, tendons around great trochanter, tendons around elbow joints, wrists... Normally, there is no pain. However, as calcification resorption occurs because the body releases enzymes that resolve calcification, patients develop severe and persistent pain. In terms of diagnosis, clinical symptoms are quite difficult to distinguish from other causes of musculoskeletal pain, but diagnostic imaging is easy with methods such as radiography, ultrasound, computer tomography, resonance imaging... On the treatment side, medical therapy is the first-line treatment with nonsteroidal anti-inflammatory painkillers. However, in fact, we found that there are many cases of persistent pain that resistant to NSAIDS drugs, because the calcific deposits are quite large (size up to 1-2 cm) so that the calcification resorption process persists for a long time. Percutaneous aspiration of calcification under ultrasound guidance is a minimally invasive treatment that reduces the progression of the disease due to nearly completely calcific aspiration. This technique is quite easy to implement and can be widely disseminated. We have also performed this technique for some patients diagnosed with calcific tendonitis at Hanoi Medical University Hospital and had achieve good clinical efficacy.

### BÁO CÁO CÁC TRƯỜNG HỢP

**Cas 1:** Bệnh nhân nữ, 52 tuổi. Cách vào viện 2 tuần, bệnh nhân đau đột ngột dữ dội vùng vai phải, đau tăng lên về ban đêm, gây hạn chế vận động khớp vai, không sốt, không kèm theo các triệu chứng khác. Bệnh nhân đi khám ở bệnh viện tỉnh được chẩn đoán viêm

quanh khớp vai và được điều trị bằng các thuốc giảm đau chống viêm 2 tuần không đỡ. Khi đến bệnh viện Đại học Y Hà Nội, bệnh nhân được chỉ định siêu âm và chụp X quang khớp vai. Chúng tôi thấy hình ảnh vôi hóa vị trí điểm bám gân trên gai phải, các gân khác có hình thái bình thường, không có dịch khớp vai, có kèm ít dịch viêm bao hoạt dịch dưới mỏm cùng vai-cơ delta.

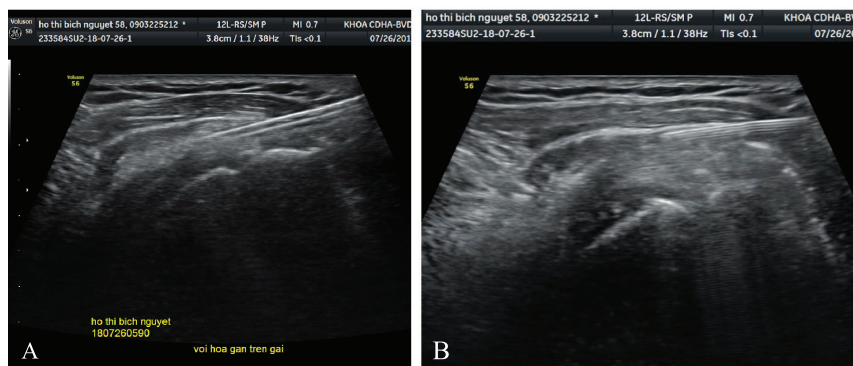


Hình 1. Hình ảnh X quang và siêu âm thấy vôi hóa ở điểm bám gân cơ trên gai phải.

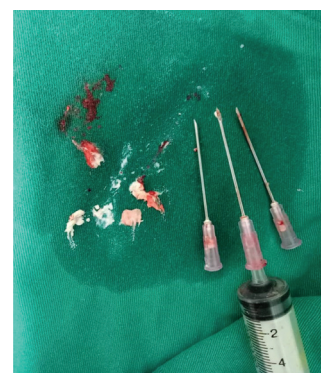\* Khoa chẩn đoán hình ảnh, bệnh viện ĐHY Hà Nội

Bệnh nhân được chọc hút vôi hoá dưới hướng dẫn của siêu âm. Chúng tôi dùng đầu dò line tần số 5-12 MHz, sử dụng kim 18G chọc vào trung tâm vôi hoá dưới hướng dẫn siêu âm, bơm nước muối sinh lý rồi phá vỡ vôi bằng

việc chọc kim nhiều lần vào vôi hoá sau đó hút ra, lặp đi lặp lại quá trình đến khi hết phần vôi hoá quan sát được trên siêu âm. Cuối cùng, tiêm 1ml thuốc Depomedrol 40mg/1ml vào bao hoạt dịch dưới mỏm cùng vai.



**Hình 2. Chọc hút vôi hoá dưới hướng dẫn siêu âm (A) và tiêm thẩm phân bao hoạt dịch dưới mỏm cùng vai (B).**

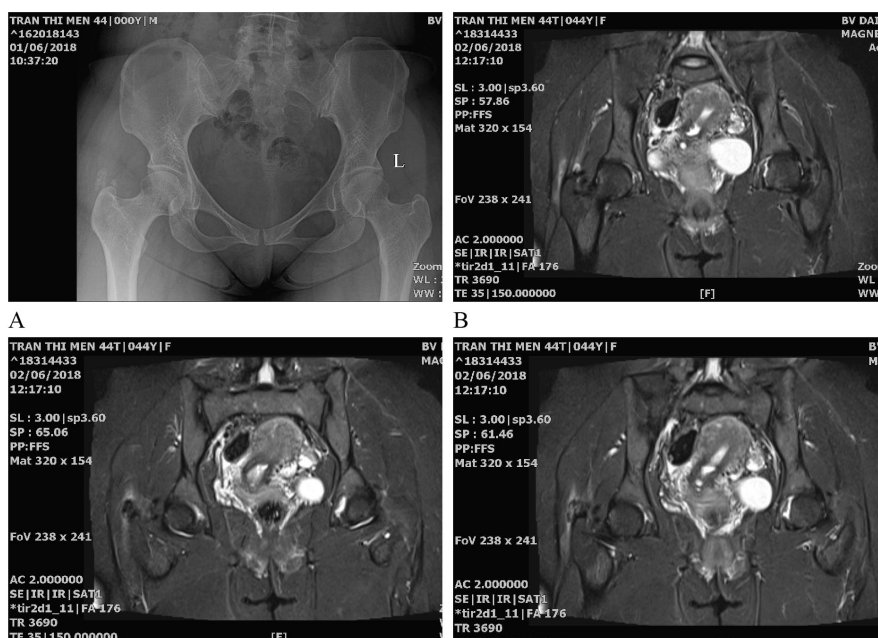


**Hình 3. Vôi hóa sau khi hút ra**

Theo dõi lâm sàng thấy bệnh nhân giảm các triệu chứng đau và hạn chế vận động sau 2 ngày và giảm đáng kể các triệu chứng sau 1 tuần.

**Cas 2:** Bệnh nhân nữ, 44 tuổi, đau mỗi nhiều vùng mặt ngoài khớp háng phải không rõ nguyên nhân, không lan xuống đùi cẳng chân. Đau tăng về đêm và khi đi lại, đặc biệt khi leo cầu thang. Bệnh nhân đã được chẩn đoán thoái hoá khớp háng và điều trị thuốc chống viêm, giảm đau không đỡ. Bệnh nhân được chụp X quang phát hiện vôi hoá mờ ở ngang mức mấu chuyển


lớn xương đùi phải tuy nhiên bác sĩ không nghĩ tới bệnh lý viêm gân vôi hoá, do đó bệnh nhân tiếp tục được chụp phim cộng hưởng từ. Trên hình ảnh cộng hưởng từ quan sát thấy phản ứng viêm rộng ở các gân điểm bám vào mấu chuyển lớn kèm hình nốt vôi hoá trong gân. Hình ảnh điển hình, kết hợp với triệu chứng lâm sàng đau nhiều nên bệnh nhân được chỉ định chọc hút vôi hoá điều trị, kết hợp với tiêm thẩm phân túi hoạt dịch cơ mông nhỏ. Kết quả bệnh nhân giảm đau tốt sau 2 ngày và giảm hẳn các triệu chứng đau về đêm.



**Hình 4. Hình ảnh X quang (A) có nốt vôi mờ, bờ không rõ nét ở điểm bám gân mấu chuyển lớn. Trên MRI (B, C, D) thấy hình ảnh viêm điểm bám vào mấu chuyển lớn và nốt vôi hoá giảm tín hiệu trong gân tương ứng**

**Cas 3:** Bệnh nhân nữ trẻ, 29 tuổi, vào viện vì đau dữ dội ở mặt ngoài khuỷu tay diễn biến 3 tháng, đã uống nhiều thuốc chống viêm giảm đau nhưng không đỡ nhiều. Bệnh nhân được chụp XQ, ban đầu do vị trí

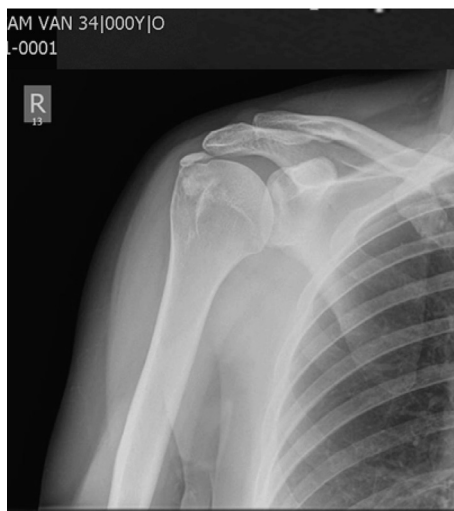của nốt vôi hoá trùng với bóng xương quay nên khó phát hiện, tuy nhiên khi làm siêu âm phát hiện nốt vôi hoá ở điểm bám gân lồi cầu ngoài cánh tay nên bệnh nhân đã được chọc hút vôi hoá dưới hướng dẫn siêu âm.



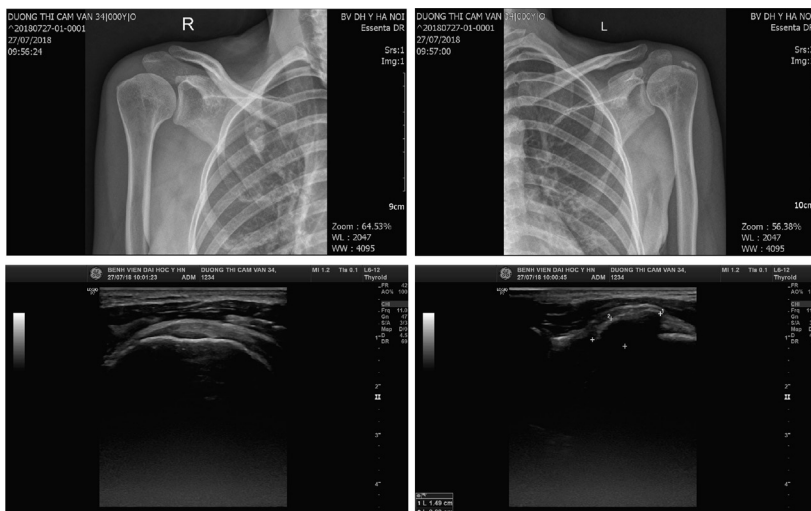
**Hình 5.** Hình ảnh nốt vôi mờ ở điểm bám gân lồi cầu ngoài xương cánh tay phải, trùng với bóng xương quay nên khó xác định trên phim XQ.

**Cas 4:** Tương tự như cas 1, bệnh nhân nữ trẻ 33 tuổi, có vôi hoá ở điểm bám gân trên gai hai bên. Tuy nhiên bệnh nhân chỉ có triệu chứng đau dữ dội và hạn chế vận động bên phải nên chúng tôi chỉ thực hiện chọc hút vôi hoá bên phải. Kiểm tra sau 1 năm thấy vôi hoá

bên phải hết hoàn toàn và bệnh nhân không còn đau bên vai phải, vai trái của bệnh nhân có vôi hoá type A không triệu chứng nên tiếp tục được theo dõi 1 năm chưa có hiện tượng đau lại.



**Hình 6.** Hình ảnh vôi hóa ở điểm bám gân trên gai phải.

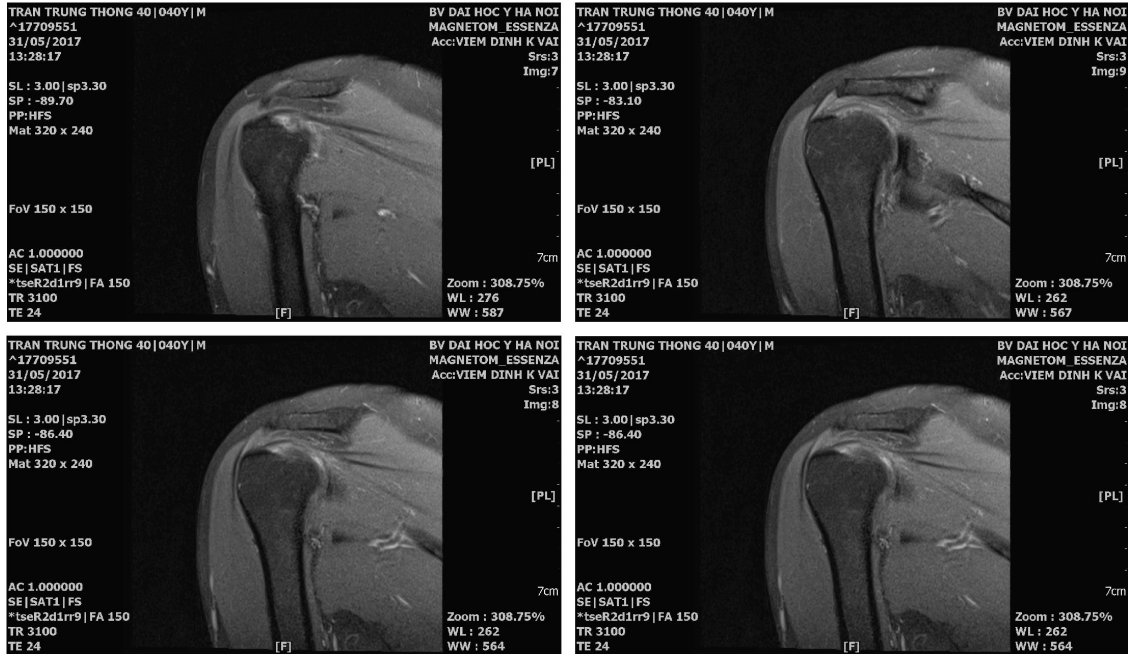

**Hình 7.** Hình ảnh Xquang và siêu âm sau 1 năm điều trị: (A, C) Vai phải: không còn vôi ở điểm bám gân (B,D) Vai trái: Điểm bám gân có nốt vôi hóa bờ nét , trên siêu âm tương ứng.

**Cas 5:** Tương tự cas 1, bệnh nhân nam 40 tuổi, vôi hoá ở gân trên gai phát hiện trên phim chụp MRI, điều trị ở rất nhiều bệnh viện không đỡ, sau khi chọc

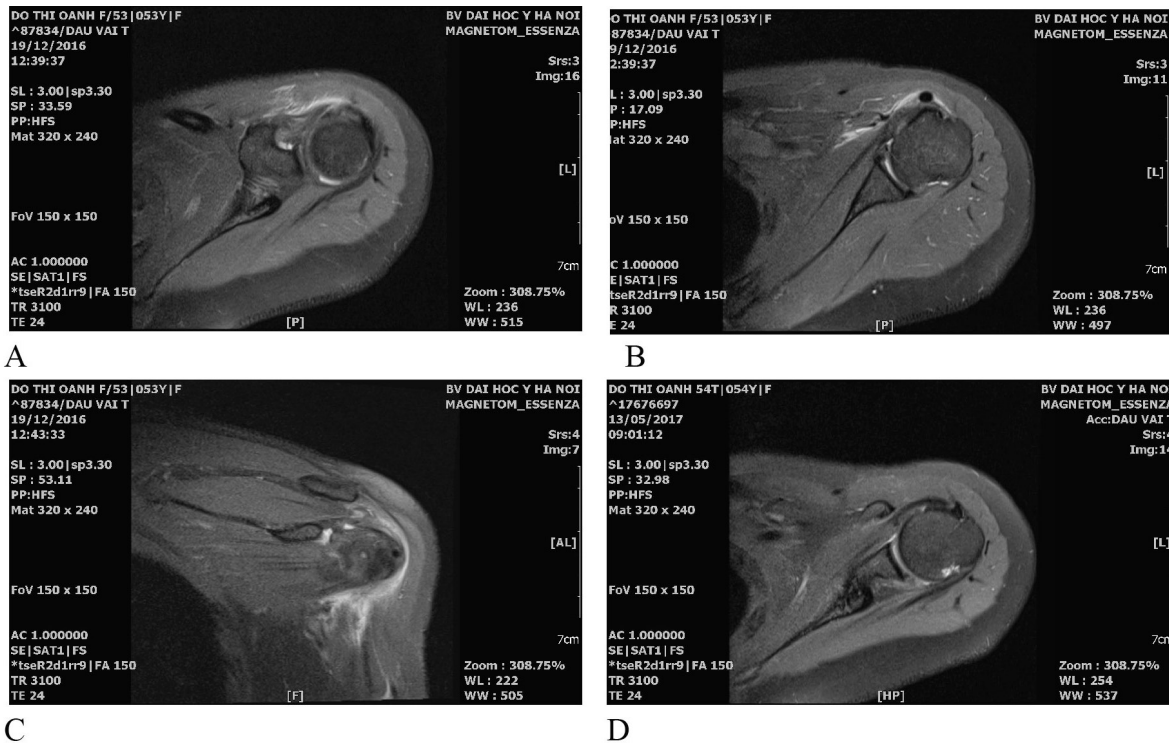
hút vôi hoá bệnh nhân giảm đau ngay sau 1 ngày và theo dõi 1 năm chưa có triệu chứng đau lại.





Hình 8: Hình ảnh viêm gân trên gai do vôi hóa điểm bám gân trên gai.

**Cas 6:** Bệnh nhân nữ, 54 tuổi, vôi hoá ở gân cơ dưới vai, sau khi chọc hút vôi hoá bệnh nhân giảm đau nhanh sau 1 ngày và theo dõi 14 tháng chưa có đau lại.



Hình 9. (A, B, C): Hình ảnh viêm gân và quanh gân dưới vai và nốt vôi hóa giảm tín hiệu trong gân. Hình (D) kiểm tra sau điều trị 6 tháng.

**TỔNG KẾT**

**Bảng 1. Tổng kết các đặc điểm lâm sàng và đáp ứng điều trị của 6 bệnh nhân được chọc hút vôi hóa dưới hướng dẫn siêu âm điều trị bệnh viêm gân vôi hóa**

STT	Cas 1	Cas 2	Cas 3	Cas 4	Cas 5	Cas 6
Tuổi	52	44	29	33	40	54
Giới	Nữ	Nữ	Nữ	Nữ	Nam	Nữ
Vị trí	Gân trên gai	Mấu chuyển lớn	Khuỷu tay	Gân trên gai	Gân trên gai	Gân dưới vai
Lâm sàng	Đau (+++), hạn chế vận động (+++)	Đau (++) hạn chế vận động (+)	Đau (+++) hạn chế vận động (++)	Đau (+++) hạn chế vận động (++)	Đau (+++) hạn chế vận động (+++)	Đau (+++) hạn chế vận động (+++)
Điều trị nội khoa	2 tuần	1 tháng	2 tháng	1 tuần	6 tháng	2 tháng
Thời gian đáp ứng	1 tuần	3 ngày	1 ngày	2 ngày	2 ngày	1 ngày
Thời gian giảm đau	1 tháng	1 tháng	13 tháng	10 tháng	14 tháng	18 tháng

Trong số 6 bệnh nhân, có đa số bệnh nhân là nữ (tỉ lệ nữ: nam là 5:1), tuổi gặp từ 29-54 (trung bình 42). Trong số 6 ca bệnh có 3 trường hợp tổn thương ở gân trên gai, 1 trường hợp viêm gân dưới vai, 1 trường hợp viêm gân mấu chuyển lớn, 1 trường hợp viêm gân quanh khuỷu tay. Triệu chứng lâm sàng bệnh nhân thường đau dữ dội và dai dẳng, dùng các thuốc chống viêm giảm đau không đỡ đau, đau gây hạn chế vận động của khớp tương ứng (6/6 trường hợp). Quá trình chọc hút vôi hoá được thực hiện dưới siêu âm cho cả 6 trường hợp, trong đó có 1 trường hợp vôi hoá gân trên gai hai bên nhưng chỉ chọc hút vôi hoá ở bên gây đau, bên còn lại không có triệu chứng được theo dõi trong hơn 1 năm không thấy dấu hiệu đau cấp. Sau thủ thuật, 100% giảm đau, thời gian giảm đau nhanh nhất là 1 ngày và chậm nhất là 1 tuần sau thủ thuật. Thời gian giảm đau trung bình là 2,67 ngày. Theo dõi tiến triển sau 1 tháng 100% bệnh nhân giảm đau đáng kể. BN theo dõi lâu nhất 18 tháng sau điều trị không có đau tái phát.

**BÀN LUẬN**

Viêm gân vôi hóa là bệnh lý do lắng đọng tinh thể canxi hydroxyapatite và được xếp vào nhóm bệnh thấp do lắng đọng tinh thể. Bệnh khá thường gặp, ở người trưởng thành với tần suất khoảng 2.5% đến 7.5 % [1], độ tuổi trung bình từ 40-70 tuổi, hay gặp ở nữ hơn nam[2]. Tỉ lệ bệnh còn cao hơn ở những bệnh

nhân chạy thận (50%), đái tháo đường (25%), suy thận (15%). Vị trí tổn thương hay gặp nhất ở quanh khớp vai, sau đó đến háng, khuỷu, cổ tay, khớp gối, cột sống cổ (xem hình 10 đến 16)[3]. Ở khớp vai hay gặp nhất ở gân cơ trên gai (80%), sau đó đến gân cơ dưới gai (15%) và gân cơ dưới vai (5%) [2-4]. Theo Speed CA và cộng sự viêm gân vôi hóa là nguyên nhân khá hay gặp của đau khớp vai, chiếm tới 7% các nguyên nhân đau vai thường gặp [1]. Hầu hết các trường hợp không biểu hiện triệu chứng lâm sàng, tuy nhiên ở giai đoạn cấp, khi quá trình tiêu biến vôi xảy ra có thể biểu hiện tình trạng viêm với sưng nóng, đỏ đau ở vị trí tổn thương. Một số trường hợp gây biến chứng như đứt gân, tụ máu, thậm chí hoại tử khớp. Xét nghiệm thấy các marker viêm dương tính: CRP, bạch cầu, máu lắng tăng cao.

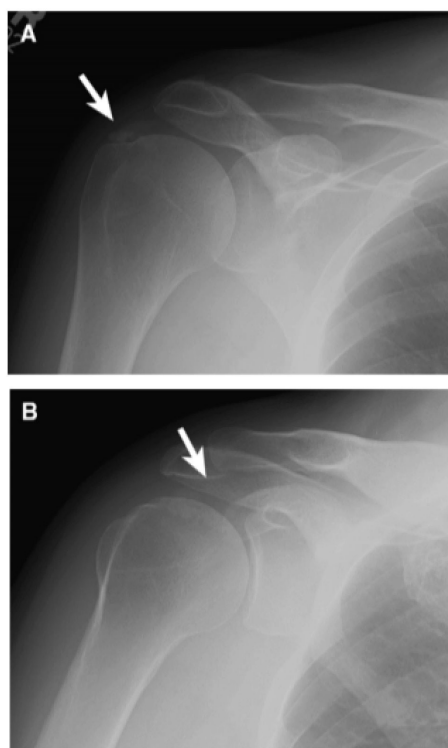
Có nhiều giả thiết về cơ chế bệnh sinh viêm gân vôi hóa được đưa ra và cho đến nay, bệnh học của tình trạng này vẫn chưa hoàn toàn sáng tỏ. Một số nguyên nhân gây nên tình trạng này gồm: thoái hóa hoặc hoại tử mô mềm, chấn thương, tình trạng thiếu oxy kéo dài do bất kỳ nguyên nhân nào [1]. Mô bệnh học biểu hiện tình trạng viêm với sự hiện diện của các đại thực bào và các tinh thể canxi apatite lắng đọng trong vùng tổn thương. Bệnh tiến triển qua 4 giai đoạn: giai đoạn tiền vôi, giai đoạn vôi hóa, giai đoạn thoái biến vôi, giai đoạn

sau vôi hóa [1-4]. Ở giai đoạn vôi hóa có thể không có triệu chứng lâm sàng hoặc triệu chứng đau âm ỉ tăng về đêm. Sau đó ở giai đoạn thoái biến vôi cơ thể giải phóng các enzyme tiêu hủy vôi gây ra phản ứng viêm dữ dội, bệnh nhân đau cấp và dữ dội gây hạn chế vận động nặng, các enzyme có thể gây đứt gân, phân giải vỏ xương dẫn tới di trú của vôi vào trong tủy xương.

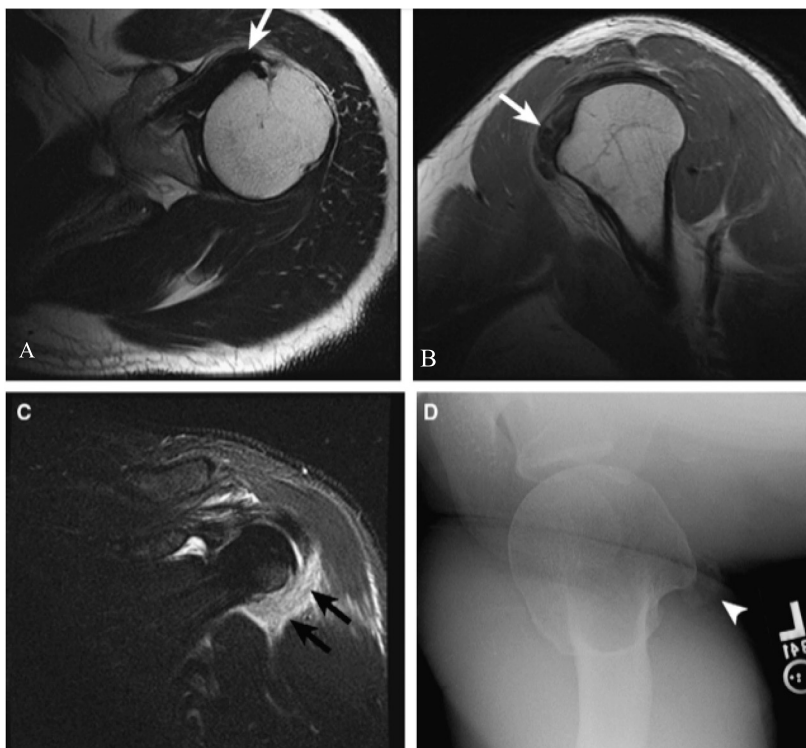
Chẩn đoán khá dễ dàng dựa vào hình ảnh. Trên phim chụp X quang, vôi hoá trong gân được chia làm 3 type. Trong đó, type A là vôi hoá đồng nhất, tròn, bờ nét thường kích thước lớn. Type B là vôi hoá nhiều ổ, hoặc tròn, thường thuỳ múi, bờ mờ và mật độ thấp. Type C vôi hoá mảnh, dạng dải dọc theo đường đi của gân (do viêm gân thoái hoá mạn tính) [1]. Chụp CLVT là phương pháp có độ nhạy và đặc hiệu cao, giúp dễ dàng quan sát vôi hoá, phân biệt vôi với các trường hợp cốt hoá lạc chỗ, quan sát ăn mòn xương, di trú của vôi vào trong ống tủy [hình]. Siêu âm có hình tăng âm của vôi hoá trong gân, đánh giá tình trạng gân. MRI có ích trong

1 số vị trí như cột sống, giúp quan sát tốt tổn thương phù xương, tổn thương phần mềm (gân, túi hoạt dịch), tụ dịch, loại trừ các chẩn đoán khác nhất là trường hợp có dấu hiệu chèn ép tủy, tuy nhiên nhược điểm của MRI là khó quan sát vôi hóa. Chẩn đoán lâm sàng trong đợt cấp có sốt, cần phân biệt nhiễm khuẩn. Khi vôi hoá lắng đọng ở nhiều gân, nhất là ở bàn tay, cần phân biệt viêm khớp dạng thấp. Trường hợp nghi ngờ có thể chọc dịch khớp, chụp X Quang đánh giá.

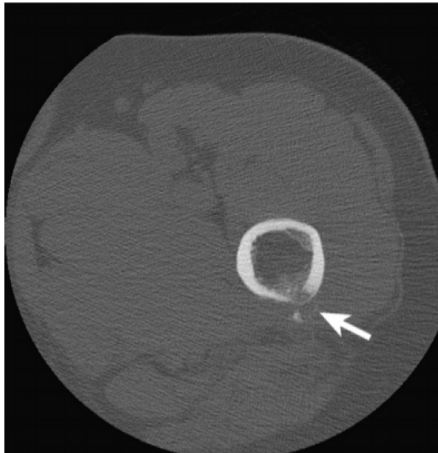Về mặt điều trị, ở giai đoạn không có triệu chứng điều trị là không cần thiết. Ở giai đoạn cấp có thể sử dụng các thuốc chống viêm giảm đau không steroid (NSAIDs). Nếu điều trị nội khoa không đáp ứng hoặc kéo dài có thể chọc hút vôi hóa dưới hướng dẫn hình ảnh kèm với tiêm thẩm phân bao hoạt dịch [7-8]. Từ năm 1978 kỹ thuật hút vôi dưới màn tăng sáng đã được áp dụng [5] và từ năm 1996 kỹ thuật được áp dụng dưới siêu âm với ưu điểm tránh tia xạ cho bệnh nhân và đem lại hiệu quả cao.



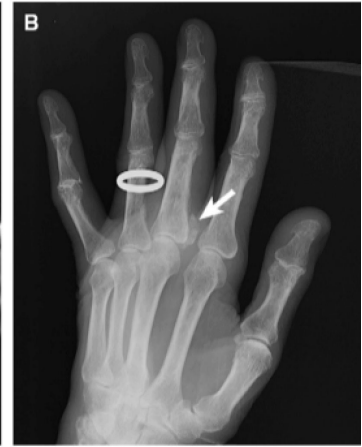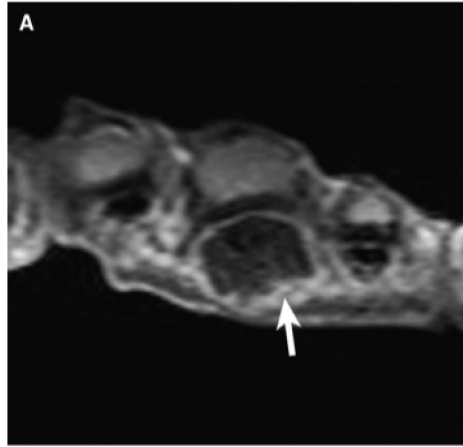
**Hình 10.** Viêm gân vôi hóa gân trên gai ở BN nam 58 tuổi : (A) tư thế xoay trong và (B) xoay ngoài thấy hình ảnh vôi hóa mờ, bờ không nét ở gân trên gai.



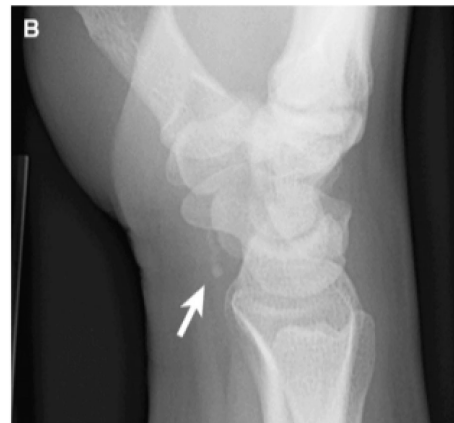
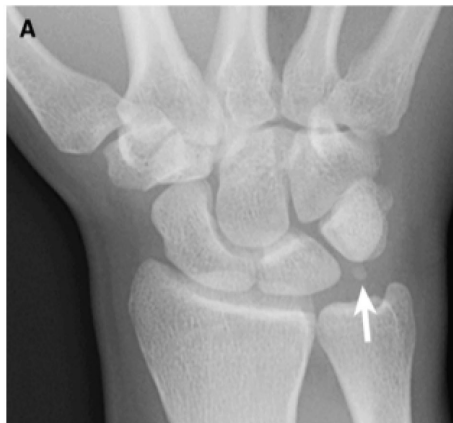**Hình 11.** BN nam, 45 tuổi, viêm gân vôi hóa gân dưới vai trên CHT và X quang tương ứng: hình ảnh cộng hưởng từ (A, B, C) thấy vôi hóa giảm tín hiệu nằm trong gân dưới vai (mũi tên) kèm phản ứng viêm mạnh xung quanh (mũi tên đen). Hình (D) X quang thấy vôi hóa mờ, có bờ không rõ nét.



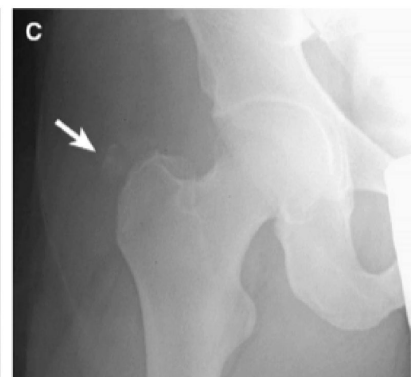
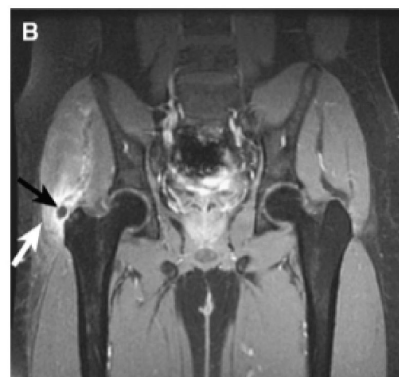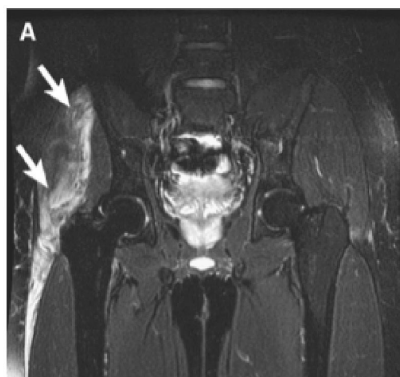Hình 12. nam, 77 tuổi, đau háng trái, chụp CLVT thấy hình ảnh viêm gân vô hóa ở điểm bám cơ mông lớn, vô có tỷ trọng thấp, bờ mờ, ăn mòn xương và di trú vào tủy xương.



Hình 13. Viêm gân vô hóa ở gân gấp ngón III bàn tay: Hình ảnh MRI thấy tăng kích thước đáng kể của gân gấp ngón kèm phù nề trong gân và quanh gân. B: Hình ảnh X quang có vô hóa bờ mờ ở gân gấp ngón III tương ứng.

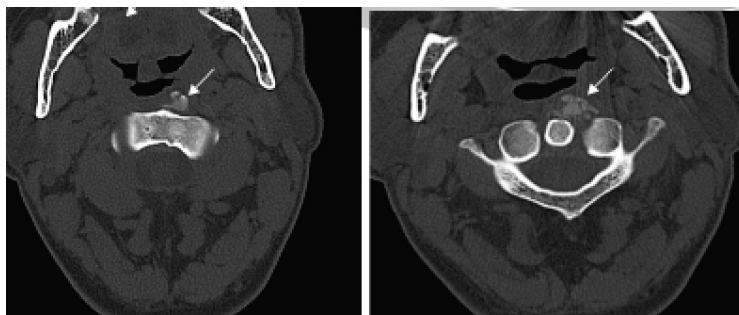


Hình 14. Vô hóa ở điểm bám gân gấp cổ tay trụ vào xương đẩu



Hình 15. Viêm gân vô hóa ở điểm bám máu chuyển lớn: Hình ảnh MRI (A, B) cho thấy viêm phù nề phần mềm rộng (mũi tên trắng) và nốt vô hóa điểm bám gân (mũi tên đen). (C) X quang có hình vô hóa bờ mờ, không rõ nét.





Hình 16. Hình ảnh CLVT với hóa điểm bám gân cơ dài cổ có bờ mờ, tỷ trọng thấp (mũi tên).

### TÀI LIỆU THAM KHẢO

1. Speed CA, Hazleman BL. Calcific tendinitis of the shoulder. N Engl J Med 1999; 340(20): 1582–1584. Crossref, Medline, Google Scholar
2. Mole D, Gonzalvez M, Roche O, Scarlat M. Introduction to calcifying tendinitis. In: Gazielly DF, Gleyze P, Thomas T, eds. The cuff. Paris, France: Elsevier, 1997; 141–143. Google Scholar
3. Daniel S. Siegal, MDa, \*, Jim S. Wu, MDa, Joel S. Newman, MD b, Jose L. del Cura, MDc, Mary G. Hochman, Mda Canadian Calcific Tendinitis: A Pictorial Review Association of Radiologists Journal 60 (2009) 263e272
4. Bosworth BM. Calcium deposits in the shoulder and subacromial bursitis: a survey of 12,122 shoulder. JAMA 1941; 116: 2477–2482. Crossref, Google Scholar
5. Bianchi S, Martinoli C. Shoulder. In: Bianchi S, Martinoli C, eds. Ultrasound of the musculoskeletal system. Berlin, Germany: Springer-Verlag, 2007; 190–331. Google Scholar
6. Uthoff HK, Sarkar K. Calcifying tendonitis. Baillieres Clin Rheumatol 1989; 3(3): 567–581. Crossref, Medline, Google Scholar
7. Galletti S, Magnani M, Rotini R, et al. The echo-guided treatment of calcific tendinitis of the shoulder. Chir Organi Mov 2004; 89(4): 319–323. Medline, Google Scholar del Cura JL, Torre I, Zabala R, Legórburu A. Sonographically guided percutaneous needle lavage in calcific tendinitis of the shoulder: short- and long-term results. AJR Am J Roentgenol 2007; 189(3): W128–W134. Crossref, Medline, Google Scholar

### TÓM TẮT

Viêm gân vôi hoá là bệnh lý thường gặp do lắng đọng các tinh thể canxi hydroxyapatite tại các điểm bám gân. Bệnh có thể gặp ở mọi gân trong cơ thể và gặp cả ở các dây chằng, tuy nhiên hay gặp nhất là ở gân cơ đai xoay, gân quanh máu chuyển lớn, gân quanh khớp khuỷu tay, cổ tay... Bình thường, bệnh không gây đau. Tuy nhiên, khi quá trình phân giải vôi diễn ra do cơ thể giải phóng ra các enzyme gây tiêu vôi, bệnh nhân sẽ có những cơn đau dữ dội và dai dẳng. Về mặt chẩn đoán, lâm sàng khá khó phân biệt với những nguyên nhân gây đau cơ xương khớp khác, nhưng chẩn đoán hình ảnh rất dễ dàng với các phương pháp như X quang, siêu âm, chụp cắt lớp vi tính, chụp cộng hưởng từ. Về mặt điều trị, điều trị nội khoa là phương pháp đầu tay với các thuốc giảm đau chống viêm không steroid. Tuy nhiên trên thực tế, chúng tôi thấy có rất nhiều trường hợp bệnh nhân đau do viêm gân vôi hoá điều trị nội khoa kéo dài không đỡ, do các nốt vôi hoá lắng đọng thường khá lớn (kích thước tới 1-2cm) làm quá trình tiêu biến vôi kéo dài dai dẳng. Phương pháp can thiệp chọc hút vôi hoá qua da dưới hướng dẫn siêu âm là một phương pháp can thiệp tối thiểu, nhẹ nhàng, đem lại hiệu quả điều trị cao và rút ngắn thời gian tiến triển của bệnh do hút được gần triệt để khối vôi hoá lắng đọng trong các gân. Kỹ thuật can thiệp này khá dễ thực hiện và có thể được phổ biến rộng rãi, chúng tôi cũng đã tiến hành kỹ thuật cho một số bệnh nhân được chẩn đoán viêm gân vôi hoá tại bệnh viện đại học Y Hà Nội và bước đầu đã đạt được hiệu quả lâm sàng tốt.

Ngày nhận bài 20/1/2019. Ngày chấp nhận đăng: 20/2/2019

Người liên hệ: Lê Tuấn Linh. Khoa CĐHA bệnh viện Đại Học Y Hà Nội, email: linhdhyhn@yahoo.com