

NGHIÊN CỨU ĐẶC ĐIỂM HÌNH ẢNH VÀ GIÁ TRỊ CHỤP CẮT LỚP VI TÍNH ĐA DẪY TRONG CHẨN ĐOÁN XỐP XƠ TẠI

The imaging and the role of multislice computed tomography of otosclerosis

Vũ Thị Hậu*, Lê Văn Khang*, Phạm Minh Thông*

SUMMARY

Objective: To describe the imaging characteristics of otosclerosis and to assess the role of multislice computed tomograph in diagnosis of this disease.

Methods: About 45 patients (31 females, 14 males), clinically diagnosed as otosclerosis or hearing loss with unknown causes, underwent MSCT in Radiology Department between November 2013 and September 2014. All patients were surgically confirmed in ENT Department of Bach Mai Hospital or National ENT Hospital. Assessment is based on the classification of Veillon and Portmann, comparing the differences of hearing threshold, bone and ABG between lesion-type groups and comparing with surgery records.

Results: Mixed hearing loss accounts for the highest proportion. Regarding the affected sites on CT, the antefenestrum was affected in 33 ears, the other sites are rare. The otosclerotic foci that greater than 1mm in diameter and not spreading into the membrane in the cochlea are dominant. According to the classification of Veillon, type Ib and II account for the highest percentage. When comparing the average air or bone conduction threshold and ABG between different groups, there are no statistically significant difference. The diagnostic value of CT scan in otosclerosis is up to 91.5% and its sensitivity and specificity are more than 95%.

Conclusion: MSCT is a useful method in the diagnosis of otosclerosis and in the differential diagnosis with other causes of hearing loss.

Keywords: Otosclerosis, the role of MSCT in diagnosis of otosclerosis.

*Khoa chẩn đoán hình ảnh -
Bệnh viện Bạch Mai

I. ĐẶT VẤN ĐỀ

Xốp xơ tai là một bệnh lý của tai giữa và tai trong, liên quan đến loạn dưỡng của mô nhĩ xương nguyên phát dẫn đến hậu quả là cứng khớp bàn đạp - tiền đình. Đây là một trong những nguyên nhân gây điếc tiến triển ở người lớn [1], [2]. Trước kia, chẩn đoán xốp xơ tai chủ yếu dựa vào tiền sử, khám lâm sàng, đo thính lực bởi vậy vẫn có tỷ lệ chẩn đoán nhầm với các nguyên nhân gây ra nghe kém khác. Từ khi CLVT đa dây ra đời, đã có nhiều nghiên cứu trên thế giới chỉ ra CLVT đã góp phần làm tăng tỷ lệ chẩn đoán đúng bệnh. Ngoài ra, nhờ có CLVT mà nhiều biến thể giải phẫu của các thành phần liên quan tai giữa và tai trong được xác định, góp phần giảm những biến chứng có thể xảy ra trong và sau mổ. Tại Việt Nam, cho tới nay có rất ít nghiên cứu về tổn thương xốp xơ tai trên chụp CLVT đa dây [3], do vậy việc nghiên cứu về mặt hình ảnh góp phần trong chẩn đoán và điều trị bệnh là hết sức cần thiết.

II. ĐỐI TƯỢNG VÀ PHƯƠNG PHÁP NGHIÊN CỨU

2.1. Đối tượng nghiên cứu

- Tiêu chuẩn lựa chọn:

BN nghiên cứu đáp ứng các tiêu chuẩn bắt buộc nằm trong 1 trong hai nhóm sau:

- + Chẩn đoán lâm sàng là theo dõi xốp xơ tai.
- + BN được chụp cắt lớp vi tính đa dây.
- + BN được phẫu thuật để cải thiện sức nghe.

Hoặc BN đáp ứng các tiêu chuẩn sau:

+ BN được chẩn đoán nghe kém hoặc ù tai chưa rõ nguyên nhân.

- + Sau chụp CLVT đa dây được chẩn đoán xốp xơ tai.
- + BN được phẫu thuật để cải thiện sức nghe.

- Tiêu chuẩn loại trừ:

- + BN không đạt các tiêu chuẩn trên.
- + BN đã được điều trị xốp xơ tai bằng phẫu thuật.
- + Không đồng ý tham gia nghiên cứu.

2.2. Phương pháp nghiên cứu

- Thiết kế nghiên cứu: mô tả cắt ngang, theo dõi dọc.
- Thời gian nghiên cứu: 11/2013 - 8/2014.

- Địa điểm nghiên cứu: Khoa Chẩn đoán hình ảnh
- Khoa Tai Mũi Họng Bệnh viện Bạch Mai, Khoa Chẩn đoán hình ảnh – Khoa Tai – Tai thần kinh BV Tai Mũi Họng Trung Ương.

2.3. Quy trình nghiên cứu

- Lập bệnh án: khám lâm sàng khai thác triệu chứng và tiền sử bệnh.

- Thăm khám hình ảnh: chụp CLVT đa dây xương thái dương đúng kỹ thuật.

- Lập phiếu đánh giá sau mổ, xin ý kiến phẫu thuật viên.

2.4. Phương pháp xử lý số liệu

Quản lý và xử lý số liệu bằng chương trình SPSS 16.0.

III. KẾT QUẢ NGHIÊN CỨU

3.1. Đặc điểm của đối tượng nghiên cứu

Nhóm nghiên cứu có 45 BN trong đó nữ/nam = 2/1. Độ tuổi trung bình của đối tượng nghiên cứu là $37,5 \pm 10,4$ tuổi, nhỏ nhất là 21 tuổi và lớn nhất là 56 tuổi.

Hầu hết các BN đều không có người trong gia đình mắc bệnh nghe kém hay xốp xơ tai. Các triệu chứng khai thác được chỉ có nghe kém một hoặc hai tai hay ù tai, không có bệnh nhân nào biểu hiện chóng mặt. Triệu chứng đi khám vì nghe kém là 88,9%, vì ù tai là 11,1%.

Về số tai nghe kém thì chủ yếu các BN nghe kém hai tai, chiếm 75,6%. Không có sự khác biệt về sức nghe đường khí, đường xương và ABG giữa các nhóm nghe kém một tai và nghe kém hai tai.

Về loại điếc thì nhóm điếc hỗn hợp nghiêng về truyền âm chiếm tỷ lệ cao nhất là 40%, còn lại là điếc dẫn truyền.

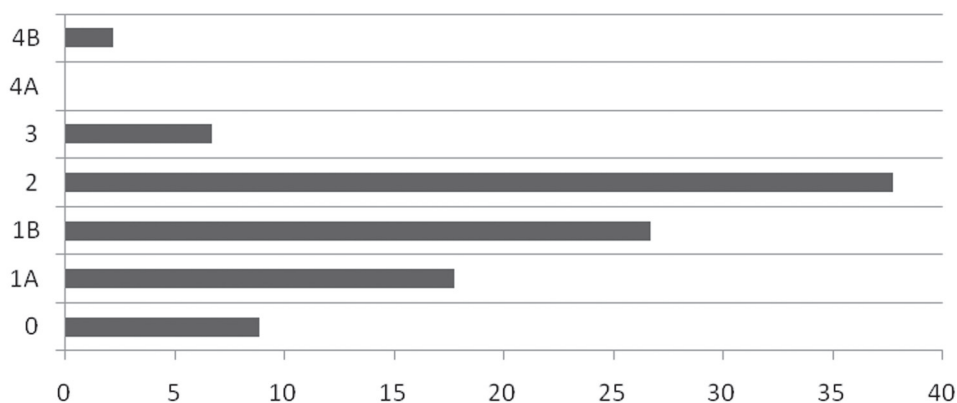
3.2. Đặc điểm hình ảnh CLVT đa dây xốp xơ tai, mối tương quan với thính lực đồ

Trong các BN nghiên cứu thì chủ yếu thấy hình ảnh xốp xơ hai tai, chiếm tỷ lệ 80%, còn lại là ghi nhận xốp xơ 1 tai và không có tổn thương. Không có sự khác biệt có ý nghĩa thống kê về giá trị thính lực đồ giữa các nhóm có số tai mắc xốp xơ khác nhau trên phim CLVT đa dây. Hình ảnh tổn thương ghi nhận được chủ yếu là có ổ xốp xơ kèm dày đế đạp chiếm 75,6%, còn lại

là dày để đập đơn thuần hoặc không thấy tổn thương. Trong các trường hợp có ổ xốp xơ thì 94% ở mép trước cửa sổ bầu dục, còn lại 01 trường hợp ở toàn bộ để đập, 01 trường hợp phối hợp bờ trước cửa sổ và quanh ốc tai. Kích thước ổ xốp xơ chủ yếu >1mm, chưa lan tới màng trong ốc tai. Phân loại theo các Type Veillon thì type II chiếm tỷ lệ cao nhất. Để đập dày chu vi là

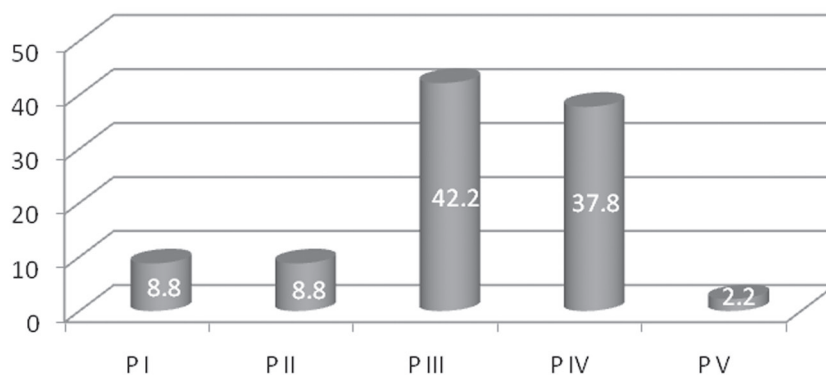
chủ yếu chiếm 42,2%. Áp dụng so sánh các trung bình đường khí, đường xương, ABG giữa nhóm tổn thương Veillon, các loại dày để đập hay vị trí ổ xốp xơ,... đều không thấy có sự khác biệt có ý nghĩa thống kê. Đồng thời, chúng tôi cũng ghi nhận không có mối liên quan giữa mức độ dày để đập với loại điếc, giữa type Veillon và loại điếc.

Tỷ lệ %



Biểu đồ 1. Phân loại xốp xơ tai trên CLVT theo Veillon (n = 45)

Tỷ lệ %



Biểu đồ 2. Tỷ lệ % nhóm dày để đập theo Portmann

3.3. Giá trị phương pháp chụp CLVT trong chẩn đoán xốp xơ tai

Nghiên cứu trên 48 BN được mổ trong đó có 45 trường hợp xác định là xốp xơ tai sau mổ thì cho thấy phương pháp CLVT đa dây có giá trị cao trong chẩn đoán xốp xơ tai, độ nhạy 91%, độ đặc hiệu 100%, giá trị chẩn đoán đúng 91,6%.

Với vị trí ổ xốp xơ thì phẫu thuật hạn chế đánh giá do có những ổ xốp xơ không thấy được trong trường phẫu thuật. Tuy nhiên với các ổ xốp xơ ở mép trước cửa sổ bầu dục thì CLVT chẩn đoán đúng trong 29/32 trường hợp, có trường hợp âm tính giả do ổ xốp xơ ở giai đoạn không hoạt động và trường hợp dương tính giả là 3 BN.

Về đánh giá dày để đập theo Portmann thì phẫu thuật được lấy làm tiêu chuẩn vàng. Mức độ dày để đập được đánh giá trên CLVT và phẫu thuật có độ tương đồng thấp với $Kappa = 0.2$.

Tuy nhiên, về đánh giá đường đi đoạn II dây VII và mối tương quan giữa đoạn này với cửa sổ bầu dục trên phim chụp CLVT lại có chỉ số đồng thuận cao với $kappa = 0.87$.

IV. BÀN LUẬN

4.1. Đặc điểm của đối tượng nghiên cứu

Độ tuổi trung bình của các đối tượng 37 tuổi. Có sự phù hợp về độ tuổi trung bình trong nhóm nghiên cứu của chúng tôi với các nghiên cứu trên thế giới, đa số bệnh nhân là người trong độ tuổi từ 30-40 tuổi. Trong nghiên cứu này, nữ giới chiếm tỷ lệ 41/14 bệnh nhân. Điều này phù hợp những ghi chép trong y văn về dịch tễ bệnh cũng như các nghiên cứu khác trong và ngoài nước.

Về triệu chứng lâm sàng, nghiên cứu của chúng tôi ghi nhận các triệu chứng đi khám tương đồng với các nghiên cứu khác. Nghe kém có ở 100% các trường hợp và là triệu chứng chính đi khám của 89% số bệnh nhân. Nghe kém hai tai là chủ yếu.

Ù tai cũng là triệu chứng đi khám của 11% số BN và có ở 35/45 đối tượng nghiên cứu. Tuy nhiên trong nghiên cứu này chúng tôi không ghi nhận trường hợp nào có triệu chứng chóng mặt.

Về thính lực đồ thì 68.9% là điếc hỗn hợp trong đó chủ yếu là điếc hỗn hợp nghiêng về truyền âm. Theo nghiên cứu của một số tác giả khác như Lê Công Định[3], Abdelaziz và cộng sự[4] thì số tai điếc dẫn truyền chiếm tỷ lệ cao hơn điếc hỗn hợp.

4.2. Đặc điểm hình ảnh cắt lớp vi tính đa dãy, đối chiếu với thính lực đồ

Trong tổng số đối tượng nghiên cứu, chúng tôi ghi nhận xốp xơ hai tai trong đa số các trường hợp. Số tai xốp xơ trên CLVT không tương ứng với số tai nghe kém của bệnh nhân vì có những trường hợp CLVT ghi nhận xốp xơ hai tai nhưng nghe kém một tai và ngược lại.

Hai dấu hiệu để nhận biết xốp xơ tai trên phim chụp CLVT hoặc là có ổ xốp xơ hoặc là dày để đập. Chúng

tôi nghiên cứu trên phim chụp cho thấy có 8,9% số BN không có cả hai tiêu chuẩn trên và kết quả là trả kết quả âm tính. Điều này phù hợp với nhiều nghiên cứu trong và ngoài nước như kết quả nghiên cứu của tác giả Carl [5] có tới 27% không quan sát thấy tổn thương xốp xơ trên phim chụp. Ngoài ra, chúng tôi thấy tổn thương có ổ xốp xơ kèm dày để đập chiếm tỷ lệ cao nhất và rất phù hợp với nghiên cứu của một số tác giả như Young Je Shin [6] và F. Craighero[7].

Các ổ xốp xơ được ghi nhận chủ yếu ở bờ trước cửa sổ bầu dục, kết quả này phù hợp với ghi nhận trong y văn khi phẫu tích các ổ xốp xơ và phù hợp với nghiên cứu của các tác giả trong và ngoài nước như tác giả Lê Công Định[3], Marx và cộng sự[8], Lagleyre và cộng sự[9]. Các tác giả khác còn ghi nhận ổ xốp xơ ở các vị trí như ở quanh cửa sổ tròn, quanh các ống bán khuyên và ốc tai, thành trước ống tai trong.

Về phân type Veillon thì chúng tôi ghi nhận Type Ib và II chiếm tỷ lệ cao nhất, tương đồng với các nghiên cứu khác. Tuy nhiên với các type khác nhau của Veillon chúng tôi không thấy được sự khác biệt có ý nghĩa thống kê giữa các nhóm về trung bình đường khí, đường xương và ABG.

Theo phân loại Portmann thì hình ảnh CLVT của chúng tôi cho thấy để đập dày chu vi và dày toàn bộ chiếm tỷ lệ tương tự. Nghiên cứu của tác giả Carl Charretier [5] cho thấy nhóm dày chu vi chiếm tỷ lệ cao hơn.

Khi chúng tôi thực hiện phép kiểm định so sánh trung bình chung đường khí, đường xương và ABG giữa các nhóm khác nhau về vị trí ổ xốp xơ, kích thước ổ xốp xơ, loại tổn thương, các nhóm phân loại Veillon hay phân loại Portmann đều không thấy có sự khác biệt có ý nghĩa thống kê. Nhóm không có tổn thương với nhóm có ổ xốp xơ hoặc dày để đập có sức nghe đường khí, đường xương tương tự như nhau.

4.3. Giá trị phương pháp chụp CLVT đa dãy trong chẩn đoán xốp xơ tai

Chúng tôi nghiên cứu trên 48 BN được chụp CLVT đa dãy, trong đó có 03 BN được chẩn đoán lâm sàng trước chụp CLVT là xốp xơ tai và chẩn đoán bệnh khác sau chụp CLVT. Kết quả này được khẳng định bằng kết phẫu thuật. Nghiên cứu của chúng tôi cho thấy giá

trị cao trong chẩn đoán xác định và chẩn đoán phân biệt xốp xơ tai. Khi so sánh với kết quả nghiên cứu của các tác giả khác như Quesnel và F. Craighero cho thấy sự tương đồng. Các nghiên cứu đều chỉ ra CLVT có tỷ lệ âm tính giả nhất định, có những trường hợp CLVT không nhìn thấy ổ xốp xơ cũng không có tổn thương dày để đập. Một số tác giả cho rằng đó là do ổ xốp xơ trong những trường hợp này rất nhỏ lại ở trong trạng thái không hoạt động nên tỷ trọng ổ xốp xơ tương đương với tỷ trọng của mê nhĩ xương.

Ba trường hợp được chẩn đoán bệnh khác của chúng tôi đều được khẳng định lại sau mổ, trong đó có trường hợp ngành xuống xương đe và một phần xương bàn đập bị tiêu có lẽ do quá trình viêm âm thầm trong tai giữa, màng nhĩ trong trường hợp này sáng bóng bình thường.

Ngoài ra, với các ổ xốp xơ có liên quan với để đập thì phẫu thuật viên có thể quan sát thấy sau khi mổ và gỡ toàn bộ để đập. Vị trí ổ xốp xơ được các phẫu thuật viên ghi nhận lại và cho thấy độ đặc hiệu của CLVT trong chẩn đoán ổ xốp xơ chỉ là 66,7%. Điều này có thể giải thích do có những ổ xốp xơ không lan nhiều ra để đập nên phẫu

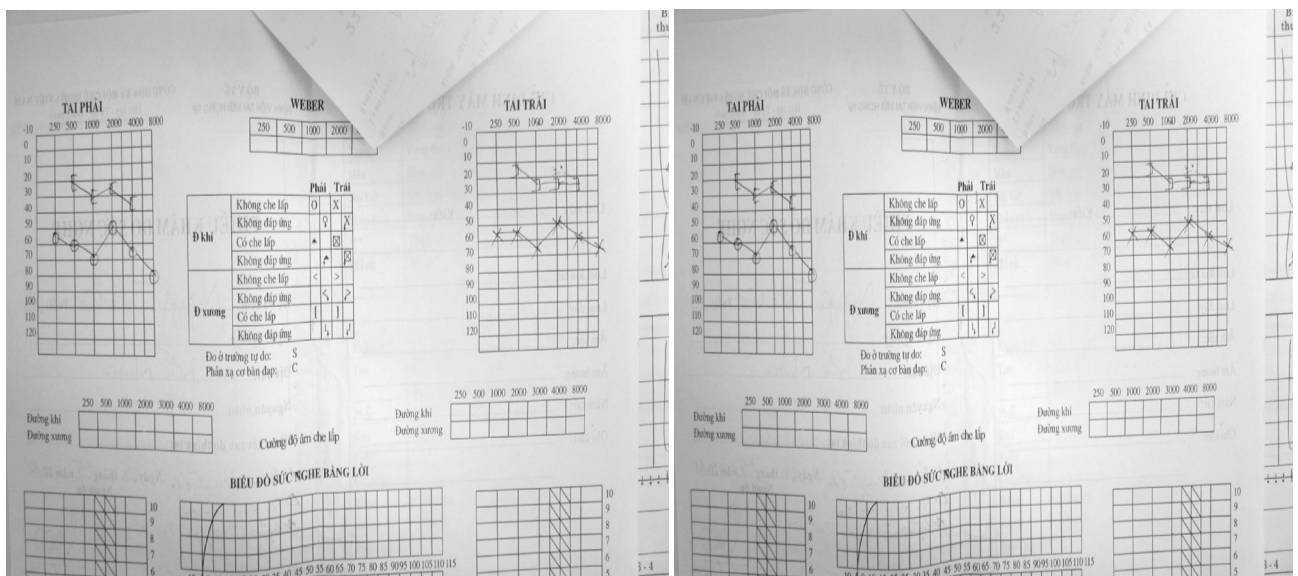
thuật viên không đánh giá được và ngược lại có những ổ xốp xơ phẫu thuật viên đánh giá rất tốt nhưng CLVT cho kết quả âm tính (ổ xốp xơ không hoạt động). Tuy nhiên khi đánh giá giá trị của CLVT trong chẩn đoán ổ xốp xơ thực sự có hạn chế do phẫu thuật viên bị hạn chế trường nhìn trong mổ, không đánh giá được các ổ xốp xơ vị trí quanh ốc tai, quanh các ống bán khuyên hay ống tai trong. Theo nghiên cứu của tác giả Lagleyre và cộng sự[9] thì thấy các trường hợp có ổ xốp xơ tai quanh cửa sổ tròn, quanh ốc tai hay quanh ống tai trong phối hợp thì sức nghe cải thiện kém sau mổ.

Đánh giá dày để đập của Portmann trên CLVT các mức độ khác nhau còn hạn chế, mức độ tương đồng giữa kết quả CLVT và phẫu thuật không cao. Có thể giải thích do đây là tổn thương rất tinh tế và yêu cầu đo đạc chính xác khi đọc kết quả, tuy nhiên có thể do thước đo trong hệ thống có những sai số nhất định dẫn đến việc đo đạc còn nhiều hạn chế.

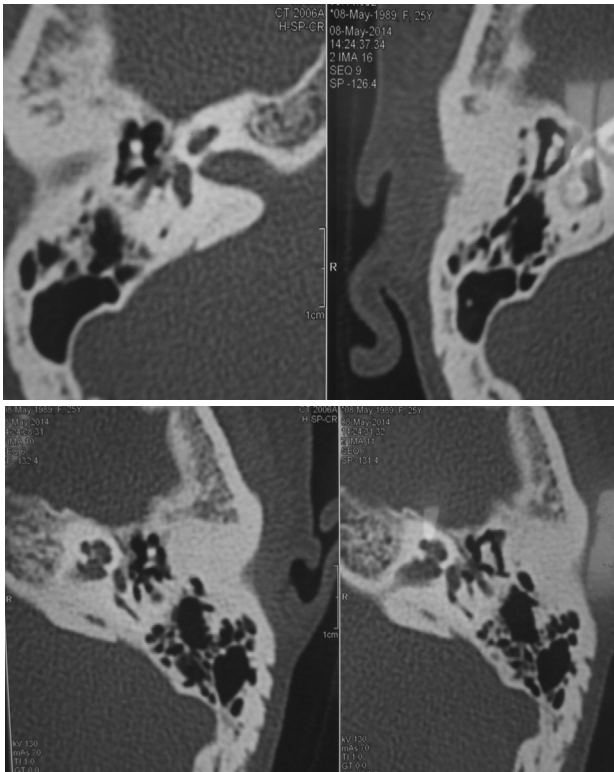
Theo nghiên cứu của chúng tôi, hình ảnh CLVT đa dãy có giá trị rất cao trong chẩn đoán vị trí đoạn II dây VII và xét vị trí tương quan giữa đoạn này với để đập (Chỉ số Kappa = 0.87).

BỆNH ÁN MINH HỌA

Bệnh nhân nữ, 25 tuổi, nghe kém hai tai hai năm, mức độ tăng dần, ảnh hưởng tới công việc. Ngoài ra, bệnh nhân có ù tai phải, không có triệu chứng chóng mặt. Kết quả soi tai bình thường, màng nhĩ sáng bóng không có lỗ thủng. Chẩn đoán lâm sàng theo dõi xốp xơ tai.



Hình 1. Hình ảnh thính lực đồ hai tai của bệnh nhân



Hình 2. Hình ảnh cắt ngang qua vị trí cửa sổ bầu dục hai tai

Hình ảnh CLVT cho thấy bệnh nhân có ổ xốp xơ vị trí mép trước cửa sổ bầu dục kích thước >1mm chưa lan vào màng trong ốc tai kèm dày toàn bộ đế đập hai bên.

TÀI LIỆU THAM KHẢO

1. McKenna M. J. (2001), *Pathophysiology of otosclerosis. Otology and Neurotology*, 22(2): p. 249-257.
2. SHEA (1998), *A personal history of stapedectomy. American Journal of Otology*, 19: p. 2-12.
3. Lê Công Định (2007), *Nghiên cứu chẩn đoán và đánh giá kết quả thay thế xương bàn đập bằng trụ gốm y sinh trong bệnh xốp xơ tai. p. tr. 1 - 90.*
4. Elsherif Abdelaziz M, M Ashraf and Moustafa Abbas HN (2011), *Impact of high resolution 16- slice multidetector computed tomography on diagnosis of clinical otosclerosis AAMJ*, 9(2).
5. Charretier Carl (2011), *Etude clinique de la platinotomie calibrée au LASER CO2-système SurgiTouch TM.*

IV. KẾT LUẬN

Nghiên cứu của chúng tôi thực hiện trên nhóm bệnh nhân có đặc điểm chung phù hợp với những nghiên cứu khác và trong y văn: nữ, trẻ tuổi, nghe kém thường là hai bên, mức độ tăng dần, có thể kèm theo ù tai.

Các ghi nhận về hình ảnh CLVT như ổ xốp xơ, dày đế đập, phân type tổn thương theo Veillon và Portmann đều có tương đồng cao với kết quả ghi nhận phẫu thuật... Không có sự khác biệt có ý nghĩa thống kê về sức nghe đường khí, đường xương và ABG giữa các nhóm đối tượng nghiên cứu phân theo đặc điểm tổn thương CLVT.

Chụp cắt lớp vi tính đa dãy xương thái dương là phương pháp có giá trị cao trong chẩn đoán xác định, chẩn đoán phân biệt xốp xơ tai với độ nhạy và độ đặc hiệu cao. Phương pháp này góp phần rất lớn trong thực tế lâm sàng, giúp các phẫu thuật viên xác định bệnh trước mổ. Đồng thời nhờ có vai trò của phương pháp này trong xác định vị trí đoạn II dây VII đã giúp cho các nhà phẫu thuật tránh được những bất ngờ trong mổ và dự kiến phương pháp mổ phù hợp.

Hạn chế của nghiên cứu là thực hiện trong khoảng thời gian ngắn nên không đủ thời gian để quan sát các đối tượng đã chụp CLVT mà chưa phẫu thuật dẫn đến.

6. Young Je Shin and al Bernard Frayssse et (2001), *Sensorineural Hearing Loss and Otosclerosis. Otolaryngol Clin North Am*, 121(1): p. 200 - 205.
7. F. Craighero and Driessche V. Van (2011), *Valeur de l'hypodensité pré-méatique interne (HPMI) dans l'otospongiose. Journées Françaises de Radiologie 2011.*
8. Marx Mathieu, Sebastien Lagleyre et al. (2011), *Correlations between CT scan findings and hearing thresholds in otosclerosis. Acta Oto-laryngologica*, 131(4): p. 351-357.
9. Lagleyre Sebastien, Sorrentino Tommaso et al. (2009), *Reliability of High-Resolution CT Scan in Diagnosis of Otosclerosis. Otology & Neurotology*, 30(8): p. 1152-1159.

TÓM TẮT

Mục đích: Mô tả đặc điểm hình ảnh xốp xơ tai trên phim chụp cắt lớp vi tính (CLVT) và đánh giá giá trị của phương pháp này trong chẩn đoán bệnh.

Phương pháp: Từ tháng 11/2013 đến tháng 8/2014 có 45 bệnh nhân (31 nữ, 14 nam) được chẩn đoán lâm sàng là xốp xơ tai hoặc nghe kém chưa rõ nguyên nhân, được chụp CLVT đa dãy xương đá tại khoa Chẩn đoán hình ảnh và được phẫu thuật tại Khoa Tai – Tai Thần Kinh, Bệnh viện Tai Mũi Họng Trung ương hoặc Khoa Tai Mũi Họng Bệnh viện Bạch Mai. Đánh giá hình ảnh CLVT được dựa trên phân loại Veillon và Portmann, so sánh sự khác biệt về ngưỡng nghe đường khí, đường xương, ABG giữa các type tổn thương, so sánh với những ghi nhận trong phẫu thuật.

Kết quả: Hình ảnh CLVT cho thấy chủ yếu là biểu hiện có ổ xốp xơ vị trí mép trước cửa sổ bầu dục, vị trí khác chiếm tỷ lệ rất nhỏ. Kích thước ổ xốp xơ > 1mm, không lan vào màng trong ốc tai chiếm tỷ lệ cao. Theo phân loại Veillon thì Type Ib và II chiếm tỷ lệ cao nhất. Khi so sánh PTA và ABG giữa các nhóm tổn thương khác nhau không thấy có sự khác biệt có ý nghĩa thống kê. Về giá trị chẩn đoán xốp xơ tai của CLVT thì độ chính xác lên đến 91.6% với độ nhạy và độ đặc hiệu đều trên 95%.

Kết luận: Chụp CLVT đa dãy là phương pháp có giá trị cao trong chẩn đoán xác định xốp xơ tai và trong chẩn đoán phân biệt với các nguyên nhân gây điếc khác.

Từ khóa: xốp xơ tai, giá trị CLVT đa dãy trong chẩn đoán xốp xơ tai.

Người liên hệ: Lê Văn Khăng; Email: Drkhang2006@yahoo.com

Ngày nhận bài: 20.6.2016

Ngày chấp nhận đăng: 30.7.2016