

¹⁸F-DG-PET/CT TRONG ĐÁNH GIÁ GIAI ĐOẠN VÀ ĐÁP ỨNG ĐIỀU TRỊ U LYMPHO ÁC TÍNH KHÔNG HODGKIN NGOÀI HẠCH

¹⁸Flourodeoxyglucose Positron Emission Tomography/Computer Tomography (¹⁸F-FDG PET/CT) for extranodal non Hodgkin lymphoma in staging and treatment response assessment

Mai Hồng Sơn*, Lê Ngọc Hà*

SUMMARY

Background: the aim of our study to investigate the role of ¹⁸F-FDG PET/CT for extranodal lymphoma non Hodgkin in staging and treatment response's assessment.

Methods: In our center, a total of 38 consecutive B-cell non-Hodgkin extranodal lymphoma patients were newly diagnosed between December 2013 to January 2016. All these patients were undergone ¹⁸F-FDG PET/CT scan before treatment, after 3- cycle and 6-cycle chemotherapy. The assessment criteria were followed by modified Ann Aborr for staging and Lugano 2015 for treatment response.

Results: there were 13.2% of patients in stage IE, 7.9% in stage II3, 21.1% in stage IIIE and 47.9% in stage IV. According to PET/CT staging, 56.2% of patients were upstaging in comparision to CT and 26.3% of patients have been changed in treatment's strategies. Kappa statistics revealed that CT and PET/CT showed fair agreement for the detection of extranodal lymphoma. After 6-cycle chemotherapy, 26/38 patients had no evidence of residuals or relapse and 7/38 patients showed partial response and 5/38 patients was in advanced diseases on PET/CT imaging. The positive and negative PET/CT after 3 cylces chemotherapy may predicted the treatment's response after 6 cylces ($p=0.4$).

Conclusions: ¹⁸F-FDG PET/CT has higher value than CT for staging and important role in assessment of treatment's response of extranodal lymphoma non Hodgkin patients.

Key words: non - Hodgkin lymphoma, Positron Emission Tomography/Computed Tomography, treatment response assessment.

*Khoa Y học hạt nhân,
Bệnh viện TUQĐ 108

I. ĐẶT VẤN ĐỀ

Theo thống kê của tổ chức ung thư toàn cầu u lympho ác tính đứng hàng thứ 12 trên thế giới và hàng thứ 9 tại Việt Nam. Ở Mỹ, u lympho ác tính chỉ chiếm khoảng 5% trong tất cả các loại ung thư nhưng đã tiêu tốn hơn 4 tỷ đô la hàng năm cho công tác chẩn đoán và điều trị bệnh [9]. Sự phát triển của các tổ chức lympho trong hạch và ngoài hạch có vai trò rất quan trọng. Theo một số nghiên cứu gần đây, tỷ lệ u lympho ngoài hạch có chiều hướng gia tăng. Đối với u lympho ác tính không Hodgkin tỷ lệ u lympho phát triển ở ngoài hạch lên tới 30%. Sự xuất hiện của u lympho ác tính ở các cơ quan ngoài hạch là dấu mốc quan trọng để đánh giá giai đoạn, định hướng điều trị và tiên lượng bệnh. Nếu u lympho ác tính phát triển thứ phát ở các cơ quan ngoài hạch, bệnh được xếp vào giai đoạn tiến triển (III hoặc IV) theo phân loại Ann Arbor cải tiến. Theo nghiên cứu lớn với gần 100.000 bệnh nhân của Galss và cộng sự, u lympho ác tính không Hodgkin ở ngoài hạch giai đoạn III, IV có khả năng tái phát cao với tỷ lệ là 55,8%, u lympho ác tính không Hodgkin ngoài hạch nguyên phát giai đoạn I, II có khả năng tái phát thậm chí còn cao hơn với tỷ lệ là 65-74%. Do đó, đánh giá giai đoạn chính xác có vai trò quyết định đến điều trị và tiên lượng của bệnh nhân u lympho ác tính.

Hiện nay, đánh giá giai đoạn bệnh trước điều trị cũng như đánh giá đáp ứng điều trị bằng chẩn đoán hình ảnh được các bác sĩ ung thư sử dụng rất phổ biến. Chụp CT có tiêm thuốc cản quang đã bộc lộ những hạn chế do chỉ phát hiện được tổn thương hạch hoặc các cơ quan khi có sự thay đổi về mật kích thước hay cấu trúc. Tuy nhiên đối với u lympho ác tính CT chỉ phát hiện được từ 60-90%. Vai trò MRI khuếch tán vẫn còn đang được nghiên cứu. Trong bối cảnh đó, 18FDG-PET/CT đã được nhiều hội chuyên ngành của Mỹ và Châu Âu khuyến cáo sử dụng thường quy trong đánh giá giai đoạn và đáp ứng điều trị trong u lympho ác tính không Hodgkin hạch và ngoài hạch [5]. Tại Việt Nam, theo chúng tôi được biết vẫn chưa có nhiều nghiên cứu đề cập đến vấn đề này. Vì vậy chúng tôi tiến hành nghiên cứu với hai mục tiêu: so sánh khả năng đánh giá giai đoạn ban đầu của 18FDG-PET/CT với CT có tiêm thuốc cản quang và mô tả kết quả đáp ứng điều trị sớm sau 3 chu kỳ, 6 chu kỳ hóa chất trên hình ảnh PET/CT.

II. ĐỐI TƯỢNG VÀ PHƯƠNG PHÁP NGHIÊN CỨU

Tổng số 60 bệnh nhân (BN) được xác định chẩn đoán lymphoma Hodgkin tế bào B lớn lan tỏa được chụp PET/CT tại Bệnh Viện Trung Ương Quân Đội 108 từ tháng 12/2013 đến tháng 1/2016, trong đó 38 bệnh nhân được chẩn đoán u lympho ác tính không Hodgkin ngoài hạch đã được lựa chọn vào nghiên cứu. Tất cả BN được làm các xét nghiệm chẩn đoán hình ảnh thông thường như CT, siêu âm, X quang ngực, xét nghiệm huyết thanh... Bệnh nhân được chụp ^{18}F - FDG PET/CT toàn thân tại các thời điểm trước điều trị, sau điều trị 3 chu kỳ và 6 chu kỳ hóa chất. Phân loại giai đoạn NHL B trước điều trị được tiến hành theo tiêu chuẩn Ann Arbor sửa đổi [2]. Đáp ứng điều trị về mặt chuyển hóa được đánh giá dựa trên hình ảnh ^{18}F -FDG PET/CT theo tiêu chuẩn của Lugano năm 2015. Đáp ứng điều trị về mặt giải phẫu, cấu trúc trên CT theo tiêu chuẩn RECIST 1.1 [4].

Quy trình kỹ thuật chụp PET/CT theo hướng dẫn của Hội Y học hạt nhân Châu Âu năm 2010 [1]. Dược chất phóng xạ ^{18}F -FDG được sản xuất tại Trung tâm Cyclotron, Bệnh viện Trung ương Quân đội 108. Chụp PET/CT bằng máy PET/CT Discovery LightSpeed của hãng GE tại Khoa Y học hạt nhân, Bệnh viện Trung ương Quân đội 108.

Quy trình kỹ thuật chụp ^{18}F -FDG PET/CT. BN nhịn ăn 6 giờ, uống nước lọc và được kiểm tra glucose máu trước tiêm ^{18}F -FDG không được vượt quá 11,1 mmol/l. Tiêm tĩnh mạch ^{18}F -FDG với liều 0,14 - 0,2 mCi/kg. Tất cả các BN đều được sử dụng thuốc cản quang Omipaque đường uống. BN nằm trong phòng chờ nghỉ ngơi, sau 60 phút chụp CT định hướng và chụp CT liều thấp với các thông số chụp thống nhất: 130 kV, 80-120 mAs, 2,5 mm/lát cắt, pitch 1,6. Tư thế BN nằm ngửa, hai tay giơ cao ngang đầu. Trường chụp từ nền sọ đến giữa đùi. Chụp PET toàn thân với tốc độ 2,5 phút một giường. Hình ảnh CT được tái tạo theo filtered back projection. Hình ảnh PET được tái tạo 3D và hiệu chỉnh sự suy giảm bằng CT, sau đó tích hợp với hình ảnh CT. Hình ảnh PET/CT được trình bày và phân tích trên phần mềm chuyên dụng Volumetrix của PET-CT trên trạm xử lý Xeleris 2.15 bao gồm hình ảnh CT, PET và hình ảnh ghép giữa PET và CT trên các bình diện ngang (axial), đứng dọc (sagittal) và đứng ngang (coronal) cũng như

hình ảnh 3D động MIP (maximum-intensity-projection). Kết quả ¹⁸F-FDG PET/CT được phân tích và nhất trí bởi hai bác sỹ y học hạt nhân.

Xử lý số liệu bằng phần mềm SPSS 18.0. Các biến định lượng được biểu diễn dưới dạng số trung bình ± độ lệch chuẩn. Sử dụng Student t-test so sánh

các giá trị trung bình, sử dụng Chi-square test so sánh các tỷ lệ. Sử dụng hệ số kappa để tính toán sự phù hợp giữa CT và PET/CT trong chẩn đoán tổn thương ngoài hạch cũng như sự phù hợp giữa PET/CT sau 3 và 6 chu kỳ hóa chất. Khác biệt chỉ có ý nghĩa thống kê khi $p < 0,05$.

III. KẾT QUẢ

Bảng 1. Một số đặc điểm chung của bệnh nhân trong nghiên cứu

		Số lượng (n,%)
Giới	Nam	16 (42,1)
	Nữ	22 (57,9)
Tổng		38 (100)
Chẩn đoán	Tế bào B lớn	32 (84)
	Tế bào T	6 (16)
Giai đoạn	IE	5 (13,2)
	IIE	3 (7,9)
	IIIE	8(21,1)
	IV	22 (57,9)

Tổng số bệnh nhân trong nghiên cứu là 38, trong đó 57,9% là nam giới. U lympho ác tính không Hodgkin ngoài hạch trong nghiên cứu của chúng tôi chủ yếu là ở nhóm tế bào B lớn lan tỏa với tỷ lệ 84%. Sau khi chụp PET/CT chẩn đoán giai đoạn có tới 79% bệnh nhân ở giai đoạn tiến triển (giai đoạn III, IV).

Bảng 2. Giá trị của FDG-PET/CT so với chẩn đoán hình ảnh thông thường

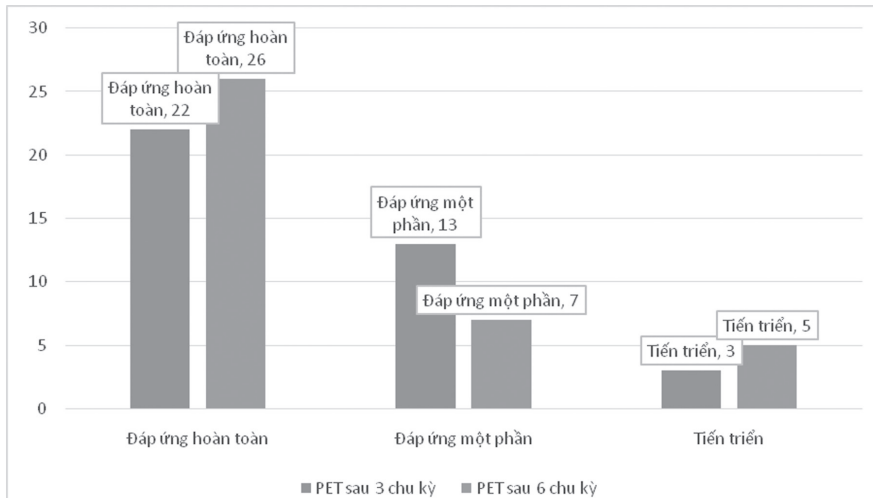
Thay đổi giai đoạn so với chẩn đoán bằng CT	Tăng giai đoạn	20/38(52,6%)
	Giảm giai đoạn	0
Thay đổi chiến thuật so với chẩn đoán bằng CT	Thay đổi (hóa trị + xạ trị)	10/38 (26,3%)
	Không thay đổi (hóa trị)	28/38 (73,7%)

So với chẩn đoán hình ảnh truyền thống là CT, PET/CT đã làm thay đổi giai đoạn (tăng giai đoạn) ở hơn ½ số bệnh nhân (52,6%) trong nghiên cứu. Trong đó một nửa số bệnh nhân tăng giai đoạn sau chụp PET/CT được thay đổi chiến thuật điều trị (hóa trị và xạ trị).

Bảng 3. Đặc điểm vị trí của tổn thương ngoài hạch trên xạ hình PET/CT toàn thân

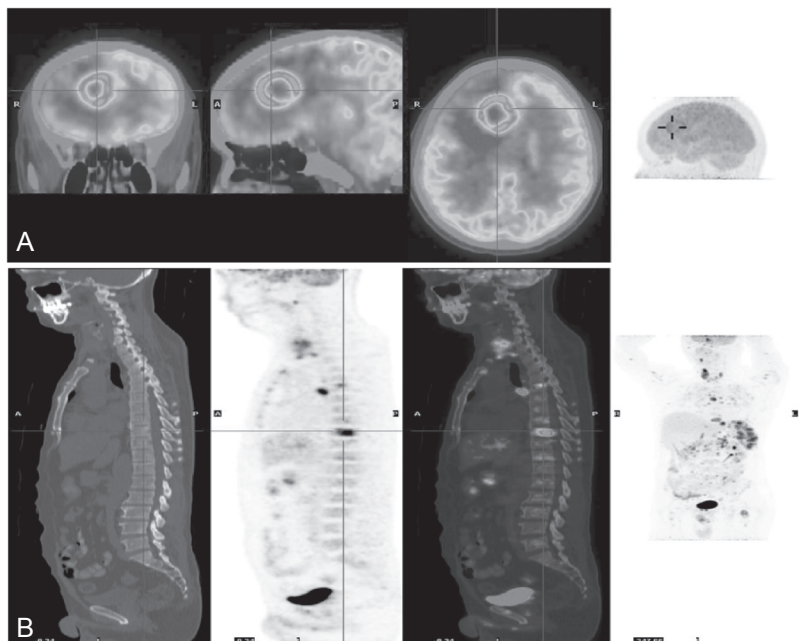
Vị trí ngoài hạch	PET/CT Số lượng	CT Số lượng
Xương, tủy xương	14	8
Lách	9	6
Hốc mắt	3	3
Dạ dày	3	3
Đại tràng	2	1
Gan	2	1
Thượng thận	2	1
Não	2	0
Da	1	0
kappa	0,45	

PET/CT phát hiện được tổn thương ngoài hạch ở nhiều cơ quan khác nhau, nhiều nhất là ở xương và tủy xương. CT phát hiện được ít hơn so với PET/CT đặc biệt là các tổn thương ở tủy xương, xương, não, da. PET/CT và CT có sự phù hợp trong chẩn đoán u lympho ác tính ngoài hạch ở mức trung bình kappa=0,45.

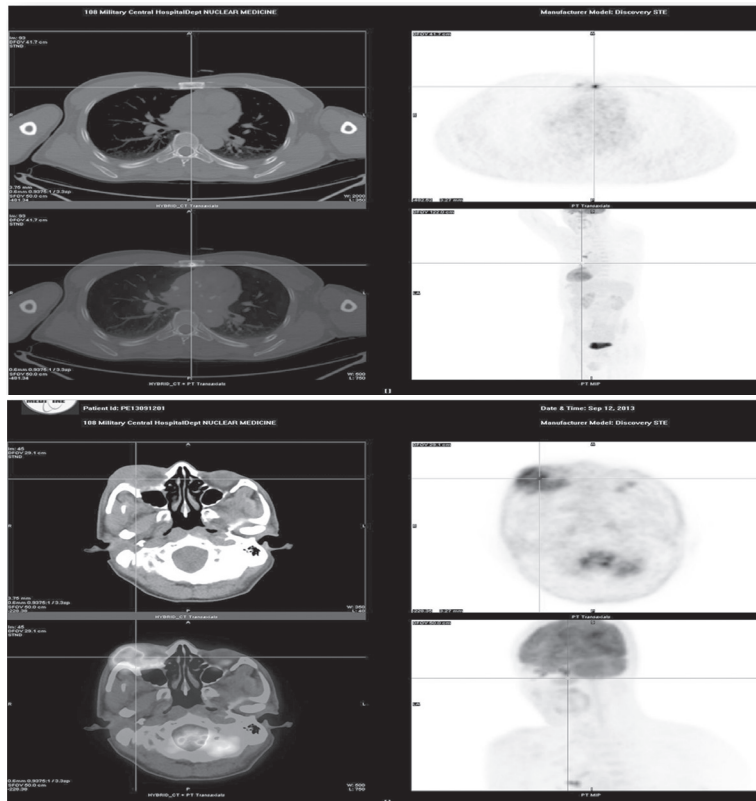


Biểu đồ 1. Đánh giá đáp ứng điều trị sớm sau 3 chu kỳ hóa chất, sau 6 chu kỳ hóa chất bằng CT và PET/CT

Sau 3 chu kỳ hóa chất có 22 bệnh nhân không còn tổn thương u lympho ác tính trên PET/CT (tương đương kết quả PET/CT âm tính). Sau 6 chu kỳ hóa chất toàn bộ số bệnh nhân này đáp ứng hoàn toàn với điều trị và thêm 4 bệnh nhân khác có đáp ứng một phần sau 3 chu kỳ, nâng tổng số bệnh nhân đáp ứng lên thành 26 bệnh nhân. Trong số 5 bệnh nhân tiến triển sau 6 chu kỳ có 3 bệnh nhân không đáp ứng sau 3 chu kỳ và 2 bệnh nhân đáp ứng một phần sau 3 chu kỳ. Kết quả PET/CT sau 3 chu kỳ hóa chất có mối liên hệ với kết quả PET/CT sau 6 chu kỳ hóa chất có xu hướng có ý nghĩa thống kê với $p = 0,4$.



Bệnh nhân nam 53 tuổi, được chẩn đoán u lympho không Hodgkin tế bào B ở thùy trán phải. Sau đó bệnh nhân được chụp FDG PET/CT toàn thân để đánh giá giai đoạn trước điều trị và được xếp vào giai đoạn IV. Hình A. Tổn thương u lympho không Hodgkin tăng chuyển hóa FDG ở não thùy trán phải. Hình B. Tổn thương tăng chuyển hóa FDG tại nhiều vị trí ở hạch, dạ dày và xương.



Bệnh nhân nam 46 tuổi, được chẩn đoán u lympho ác tính ở hốc mắt phải. Sau đó bệnh nhân được chụp FDG-PET/CT để đánh giá giai đoạn. Trên hình ảnh PET/CT toàn thân, ngoài tổn thương ở hốc mắt phải, PET còn phát hiện được tổn thương tăng chuyển hóa FDG bất thường, khu trú ở xương ức. Trong khi đó, trên CT không phát hiện thấy sự bất thường về mặt cấu trúc.

IV. BÀN LUẬN

Bệnh hạch ác tính có thể có tổn thương ở hệ thống hạch bạch huyết và bất kỳ cơ quan nào ngoài hạch. PET/CT là xét nghiệm chẩn đoán hình ảnh chuyển hóa, chức năng và chụp cắt lớp toàn thân nên thường có giá trị cao trong việc chẩn đoán giai đoạn trước điều trị trong nhiều bệnh lý ác tính. Nhiều nghiên cứu trước đây đã chứng minh FDG PET/CT có độ nhạy, độ đặc hiệu cao hơn CT chẩn đoán trong đánh giá giai đoạn u lympho ác tính [8]. Tuy nhiên, một số nghiên cứu cũng cho rằng CT không tiêm thuốc cản quang cũng có thể được ứng dụng để đánh giá giai đoạn và theo dõi bệnh nhân u lympho ác tính. Trong nghiên cứu này chúng tôi, sử dụng CT không tiêm thuốc cản quang trong PET để so sánh và đối chứng với kết quả PET/CT. Nghiên cứu của Shaefer và cộng sự cho thấy FDG - PET/CT có độ nhạy độ đặc hiệu lần lượt là 100% và 90% trong phát hiện u lympho ác tính không Hodgkin ngoài hạch cao hơn so với CT cản quang

(88% và 50%) [8]. Không so sánh độ nhạy, độ đặc hiệu giữa FDG - PET và CT nhưng nghiên cứu của chúng tôi đã chỉ ra PET/CT phát hiện thêm tổn thương so với CT đơn thuần và làm tăng giai đoạn ở 52,6% bệnh nhân so với CT đơn thuần. Do đó, có tới 26,3% bệnh nhân được thay đổi chiến thuật điều trị sau chụp PET/CT đánh giá giai đoạn. Nghiên cứu của Omur và cộng sự cũng cho thấy PET/CT phát hiện nhiều tổn thương ngoài hạch hơn so với CT có tiêm thuốc cản quang. Cụ thể là 70% số tổn thương ngoài hạch được phát hiện thêm so với CT cản quang sau khi chụp PET/CT, 30% bệnh nhân được thay đổi giai đoạn nhờ chụp PET/CT [6]. Như vậy, PET/CT có vai trò rất quan trọng và được áp dụng thường quy để đánh giá giai đoạn trước điều trị, đặc biệt ở đối tượng bệnh nhân u lympho ác tính không Hodgkin ngoài hạch. Trong nghiên cứu của chúng tôi có một trường hợp u não, trên MRI nghi ngờ là u tế bào sao. Tuy nhiên, sau khi sinh thiết tổn thương ở não, hóa mô miễn dịch cho kết quả là u lympho ác tính không Hodgkin tế bào B lớn

lan tỏa. PET/CT đã được chỉ định để đánh giá giai đoạn, nhiều tổn thương ngoài hạch bên cạnh tổn thương ở thùy thái dương bên trái đã được phát hiện. Bệnh nhân được chẩn đoán u lympho ác tính không Hodgkin ngoài hạch giai đoạn II (hình 1). Một trường hợp khác, bệnh nhân được chẩn đoán u lympho ác tính ở hốc mắt phải. Bệnh nhân được chụp PET/CT đánh giá giai đoạn trước điều trị, trên hình ảnh PET tổn thương tăng chuyển hóa FDG khu trú ở xương ức được phát hiện trong khi đó trên CT chưa hề có tổn thương về mặt cấu trúc. PET/CT có ưu điểm là phương pháp kết hợp giữa hình ảnh chuyển hóa và hình ảnh cấu trúc, đồng thời khảo sát được các cơ quan toàn thân nên có độ nhạy cao hơn các phương pháp chẩn đoán về mặt hình thể như CT và thậm chí cả MRI khuếch tán. Trong nghiên cứu của chúng tôi, PET/CT phát hiện được tổn thương ở những vị trí mà CT không phát hiện được hoặc có thể dễ bị bỏ qua. Trong số này, các tổn thương ở da và não chỉ được phát hiện khi chụp PET/CT. Các tổn thương khác như ở gan, đường tiêu hóa và xương cũng có thể được phát hiện trên CT. Tuy nhiên một số trường hợp mà u lympho ác tính chưa có sự biến đổi về mặt cấu trúc thì phải đến khi chụp FDG-PET/CT tổn thương đó mới được phát hiện. Đặc biệt những tổn thương ở tủy xương thì PET/CT có ưu thế hơn hẳn so với CT đơn thuần. Các nghiên cứu trước đây thường cho thấy, u lympho ác tính không Hodgkin thường gặp ở các cơ quan ngoài hạch như: mô mềm, lách và tủy xương. Trong nghiên cứu này, sự phù hợp kết quả chẩn đoán giữa hai phương pháp CT và PET/CT chỉ ở mức trung bình. Nghiên cứu với số lượng bệnh nhân lớn, Omur và cộng sự cho thấy CT cản quang và PET/CT có độ phù hợp ở mức cao trong chẩn đoán giai đoạn u lympho ác tính ngoài hạch [6].

Với độ nhạy cao nên PET/CT có thể có giá trị trong việc đánh giá giai đoạn sớm sau từ 1-3 chu kỳ điều trị hóa chất. Trong y văn, các nghiên cứu cũng cho rằng, PET/CT đánh giá sớm đáp ứng sau 3 chu kỳ hóa chất có giá trị cao trong tiên lượng và quyết định phác đồ điều trị tiếp theo [3]. Ngay sau 3 chu kỳ hóa chất, nghiên cứu của chúng tôi cho thấy có tới 22/38 (57,8%) bệnh nhân có hình ảnh PET âm tính tương đương với dấu hiệu đáp ứng hoàn toàn về mặt chuyển hóa. 16/38 (42,2%) bệnh nhân vẫn còn hình ảnh tổn thương u lympho ác tính ngoài hạch, trong đó 13/38 bệnh nhân có đáp ứng một phần với điều trị và 2/38 bệnh nhân xuất hiện thêm tổn thương mới. Như vậy, tổng số BN có dấu hiệu đáp

ứng với điều trị hóa chất lên tới hơn một nửa nhưng cũng có 3 bệnh nhân có dấu hiệu tiến triển. Điều này có ý nghĩa dự báo rất quan trọng tới tiên lượng bệnh sau khi kết thúc 6 chu kỳ hóa chất. Sau 6 chu kỳ hóa chất, tất cả những bệnh nhân có hình ảnh PET âm tính sau 3 chu kỳ đều đáp ứng hoàn toàn với điều trị. Bên cạnh đó những bệnh nhân đáp ứng kém hoặc không đáp ứng sau 3 chu kỳ thường có bệnh tiến triển và không đáp ứng với điều trị hóa chất sau 6 chu kỳ. Nghiên cứu Pregno và cộng sự trên 263 bệnh nhân cũng cho kết quả tương tự với 60% số bệnh có kết quả PET âm tính sau 3 chu kỳ hóa chất [7]. Do dựa vào tiêu chuẩn đánh giá về chuyển hóa đường tại tổn thương, PET đã chỉ ra một số bệnh nhân đáp ứng sớm và nhiều hơn so với hình ảnh CT, đặc biệt là ở nhóm bệnh nhân đáp ứng hoàn toàn. Với công nghệ hiện nay, ngưỡng kích thước tối thiểu của tổn thương phát hiện được trên PET là 4 mm, tương đương khối lượng 0,1-0,5g hay số lượng $10^8 - 10^9$ tế bào. Vì vậy, sau khi kết thúc điều trị, hình ảnh PET âm tính cho tiên lượng tốt (số lượng tế bào ác tính chỉ còn từ 10^7 trở xuống), ngược lại, PET dương tính dự báo khả năng tổ chức ung thư còn tồn dư là rất cao. Bên cạnh đó, thời điểm chụp PET cũng rất quan trọng vì nó phản ánh số lượng tế bào ung thư bị diệt, từ đó, tiên lượng được khả năng đáp ứng điều trị ở những thời điểm tiếp theo. Đồng thời, những thay đổi về chuyển hóa FDG thường nhanh hơn thay đổi về mặt kích thước tổn thương sau điều trị.

Hạn chế của nghiên cứu này là không thể đối chiếu tất cả các tổn thương trên PET/CT với mô bệnh học. Tuy nhiên, trong thực hành lâm sàng việc sinh thiết tất cả các tổn thương là điều không thể. Do đó, kết quả PET/CT có thể được dùng để theo dõi và tham chiếu với CT. Đồng thời, số lượng bệnh nhân vẫn còn hạn chế so với các nghiên cứu khác, chưa chỉ ra được thời gian sống thêm không bệnh thời gian sống thêm toàn bộ và mối liên quan giữa thời gian sống thêm và hình ảnh PET/CT ở thời điểm 3 chu kỳ hóa chất.

V. KẾT LUẬN

¹⁸F-DG PET/CT có giá trị hơn so với CT đơn thuần trong chẩn đoán giai đoạn bệnh chính xác, đặc biệt phát hiện những tổn thương u lympho ngoài hạch. ¹⁸F-FDG PET/CT có khả năng đánh giá sớm kết quả điều trị hóa chất và định hướng giúp các bác sĩ lâm sàng thay đổi chiến thuật điều trị phù hợp đối với u lympho ác tính không Hodgkin ngoài hạch.

TÀI LIỆU THAM KHẢO

1. Boellaard R. et al. (2010), "FDG PET and PET/CT: EANM procedure guidelines for tumour PET imaging: version 1.0", *Eur J Nucl Med Mol Imaging*. **37** (1), pp. 181-200.
2. Cronin C. G. et al. (2010), "Clinical utility of PET/CT in lymphoma", *AJR Am J Roentgenol*. **194** (1), pp. W91-W103.
3. Haioun C. et al. (2005), "[18F]fluoro-2-deoxy-D-glucose positron emission tomography (FDG-PET) in aggressive lymphoma: an early prognostic tool for predicting patient outcome", *Blood*. **106** (4), pp. 1376-1381.
4. Wahl R. L. et al. (2009), "From RECIST to PERCIST: Evolving Considerations for PET response criteria in solid tumors", *J Nucl Med*. **50 Suppl 1**, pp. 122s-150s.
5. Cheson B. D. (2015), "Staging and response assessment in lymphomas: the new Lugano classification", *Chin Clin Oncol*. **4** (1), pp. 5.
6. Omur O. et al. (2014), "Fluorine-18 fluorodeoxyglucose PET-CT for extranodal staging of non-Hodgkin and Hodgkin lymphoma", *Diagn Interv Radiol*. **20** (2), pp. 185-192.
7. Pregno P. et al. (2012), "Interim 18-FDG-PET/CT failed to predict the outcome in diffuse large B-cell lymphoma patients treated at the diagnosis with rituximab-CHOP", *Blood*. **119** (9), pp. 2066-2073.
8. Schaefer N. G. et al. (2004), "Non-Hodgkin Lymphoma and Hodgkin Disease: Coregistered FDG PET and CT at Staging and Restaging—Do We Need Contrast-enhanced CT?", *Radiology*. **232** (3), pp. 823-829.
9. Society. A. C. (2009), "Cancer Facts & Figures", 008. Available at: <http://www.cancer.org/downloads/STT/2008CAFFfinalsecured.pdf>. Accessed March 11, 2009.

TÓM TẮT

Mục đích: Mục đích nghiên cứu nhằm tìm hiểu giá trị của ^{18}F -FDG PET/CT trong đánh giá tổn thương trước điều trị và đáp ứng điều trị hóa chất ở bệnh nhân u lympho không Hodgkin ngoài hạch.

Phương pháp: 38 bệnh nhân u lympho ác tính không - Hodgkin ngoài hạch, tế bào B được lựa chọn vào nghiên cứu từ tháng 12/2013 đến tháng 1/2016. Tất cả bệnh nhân trong nghiên cứu được chụp ^{18}F -FDG PET/CT toàn thân tại các thời điểm trước điều trị, sau điều trị hóa chất 3 chu kỳ và 6 chu kỳ. Đánh giá giai đoạn bệnh theo tiêu chuẩn Ann Arbor sửa đổi và đánh giá mức độ đáp ứng điều trị được dựa trên tiêu chuẩn Lugano.

Kết quả: Đánh giá giai đoạn ban đầu cho thấy có 13,2% bệnh nhân ở giai đoạn IE, 7,9% ở giai đoạn IIE, 21,1% ở giai đoạn IIIE và có tới 57,9% ở giai đoạn IV. Sau khi chụp PET/CT có 56,2% số bệnh nhân được chẩn đoán tăng giai đoạn so với CT và 26,3% bệnh nhân được thay đổi chiến thuật điều trị. PET/CT và CT có sự phù hợp trong chẩn đoán u lympho ác tính ngoài hạch ở mức trung bình $\kappa=0,45$. Sau 6 chu kỳ hóa chất có 26 bệnh nhân đáp ứng hoàn toàn, 7 bệnh nhân đáp ứng một phần và 5 bệnh nhân tiến triển. Kết quả PET/CT sau 3 chu kỳ hóa chất có mối liên hệ với kết quả PET/CT sau 6 chu kỳ hóa chất có xu hướng có ý nghĩa thống kê với $p = 0,4$.

Kết luận: ^{18}F -FDG PET/CT có giá trị hơn CT trong đánh giá giai đoạn trước điều trị ở bệnh nhân u lympho ác tính ngoài hạch, có vai trò quan trọng trong đánh giá đáp ứng sớm và đánh giá đáp ứng sau 6 chu kỳ hóa chất.

Từ khóa: U lympho ác tính không Hodgkin, ngoài hạch ^{18}F -FDG PET/CT, đánh giá giai đoạn, đáp ứng điều trị hóa chất.

Người liên hệ: Lê Ngọc Hà; Email: lengocha108@yahoo.com

Ngày nhận bài: 29.6. 2016

Ngày chấp nhận đăng: 20.7.2016